

ΑΡΧΙΚΗ ΑΝΤΙΜΕΤΩΠΙΣΗ ΠΟΛΥΤΡΑΥΜΑΤΙΑ

Σπύρος Α. Στεργιόπουλος

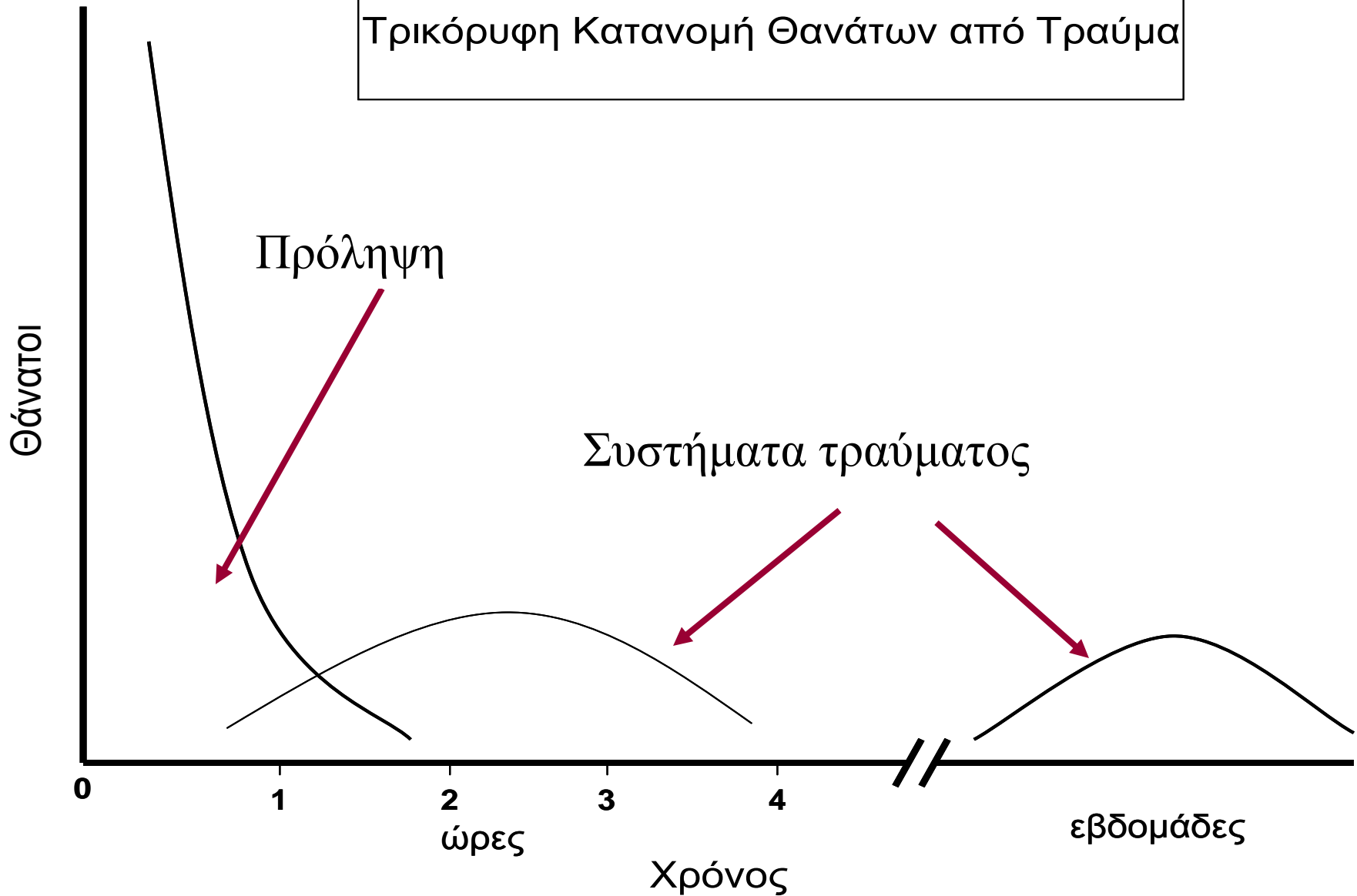
Δ' Χειρουργική Κλινική Πανεπιστημίου Αθηνών, Μονάδα Τραύματος

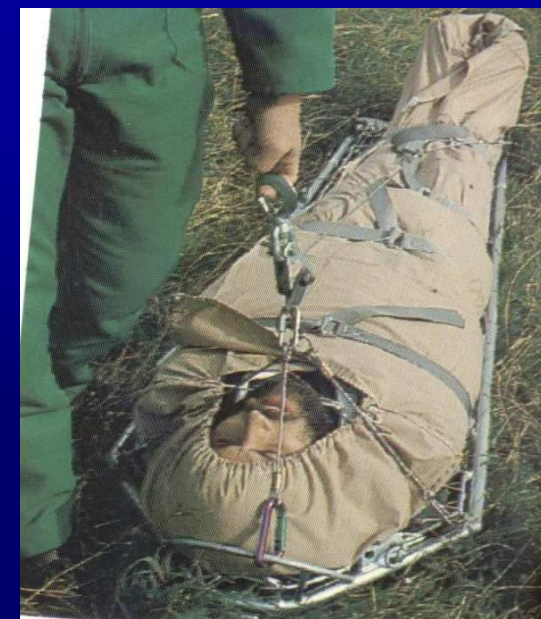
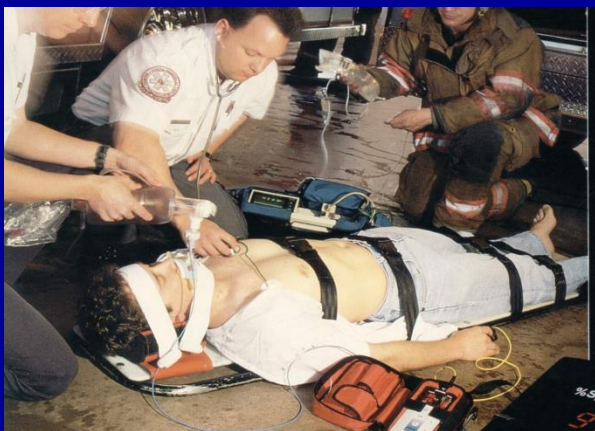Δημογραφικά

- 1η αιτία θανάτου στους νέους
- 2000 θάνατοι ετησίως
- Για κάθε θάνατο 3 μόνιμες αναπηρίες
- Μία πόλη σαν την Σπάρτη κάθε 10 χρόνια
- 1.400.000 € ανά θάνατο

Η μεγάλη επιδημία του 21^{ου} αιώνα

Τρικόρυφη Κατανομή Θανάτων από Τραύμα





75 % των θανάτων καθυστερημένη ανεύρεση και μεταφορά

25 % των θανάτων καμία προσφορά Α!βοηθειών

Αντιμετώπιση Πολυτραυματία

Πολυσυστηματική νόσος

Γνώση

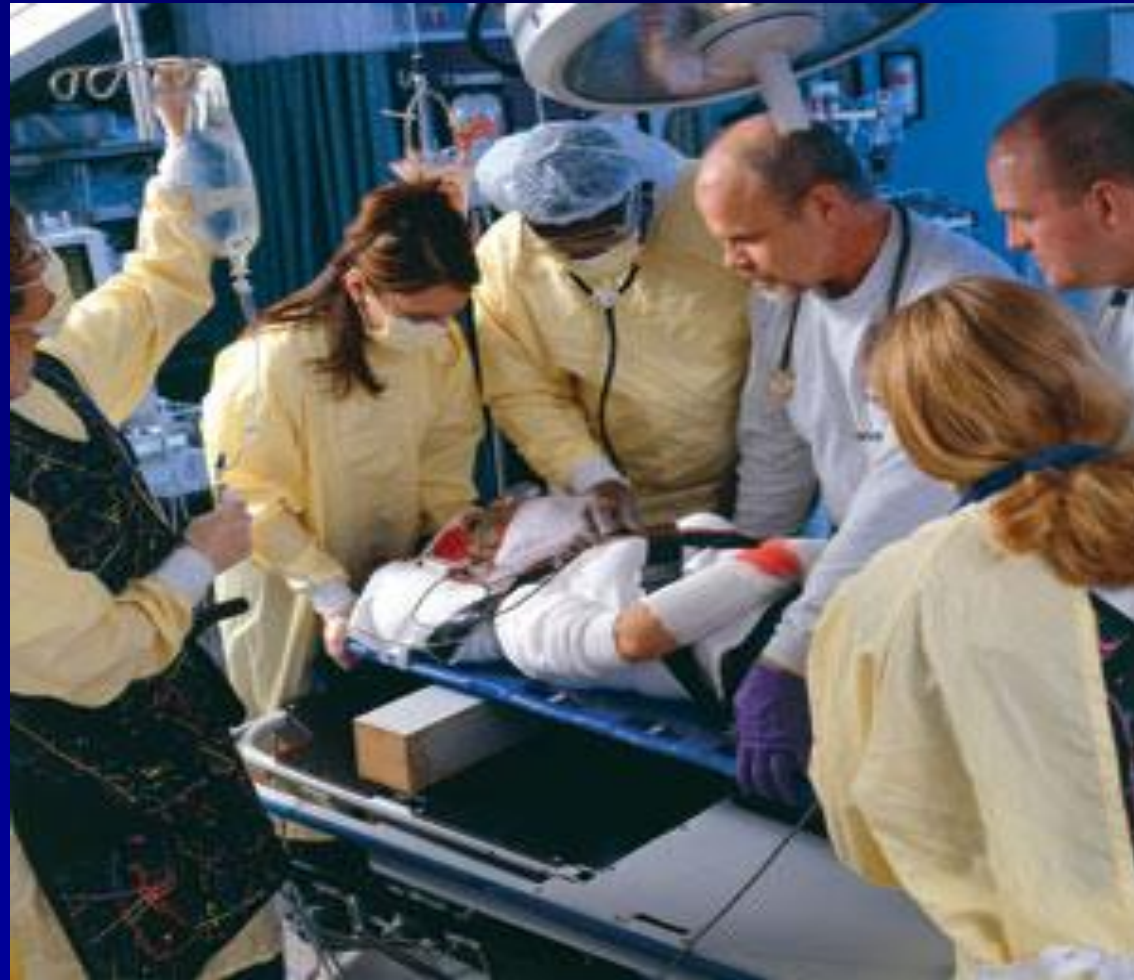Ικανότητα

Ψυχραιμία

Ομαδικότητα

Ηγεσία

Συνεργασία Ειδικοτήτων



The logo for ATLS (Advanced Trauma Life Support) features the letters 'A', 'T', 'L', and 'S' in a large, bold, serif font. The letters are a deep red color with a gold outline and are set against a white background. The 'A' and 'S' have a slight shadow effect, giving them a three-dimensional appearance.

Advanced Trauma Life Support

Μία συστηματική προσέγγιση του τραυματία για την ταχεία αναγνώριση των κακώσεων και σταθεροποίηση του

Αρχική Εκτίμηση

Πρωτοβάθμια Εκτίμηση

Ανάνηψη

- Αποκαλύπτω τις καταστάσεις που απειλούν άμεσα τη ζωή
- Κλινική μόνο διάγνωση
- Διάρκεια 10 δευτερα - 5 λεπτά

Δευτεροβάθμια Εκτίμηση

Διακομιδή

Ιατρικές Καινοτομίες

Ιπποκράτειος Ιατρική

- Ιστορικό
- Κλινική εξέταση
 - επισκόπηση
 - ακρόαση
 - επίκρουση
 - ψηλάφηση
- Διαφορική διάγνωση
- Θεραπεία

Αρχική Εκτίμηση

- Πρωτοβάθμια εκτίμηση
- Ανάνηψη
- Δευτεροβάθμια εκτίμηση
 - Ιστορικό“
 - Κλινική εξέταση
 - Αποκάλυψη όλων των κακώσεων
 - “Διαφορική διάγνωση“
 - Θεραπεία

Πρωτοβάθμια Εκτίμηση

- **A**irway Αεραγωγός
- **B**reathing Αερισμός
- **C**irculation Κυκλοφορία
- **D**isability Νευρολογική εκτίμηση
- **E**xposure Έκθεση

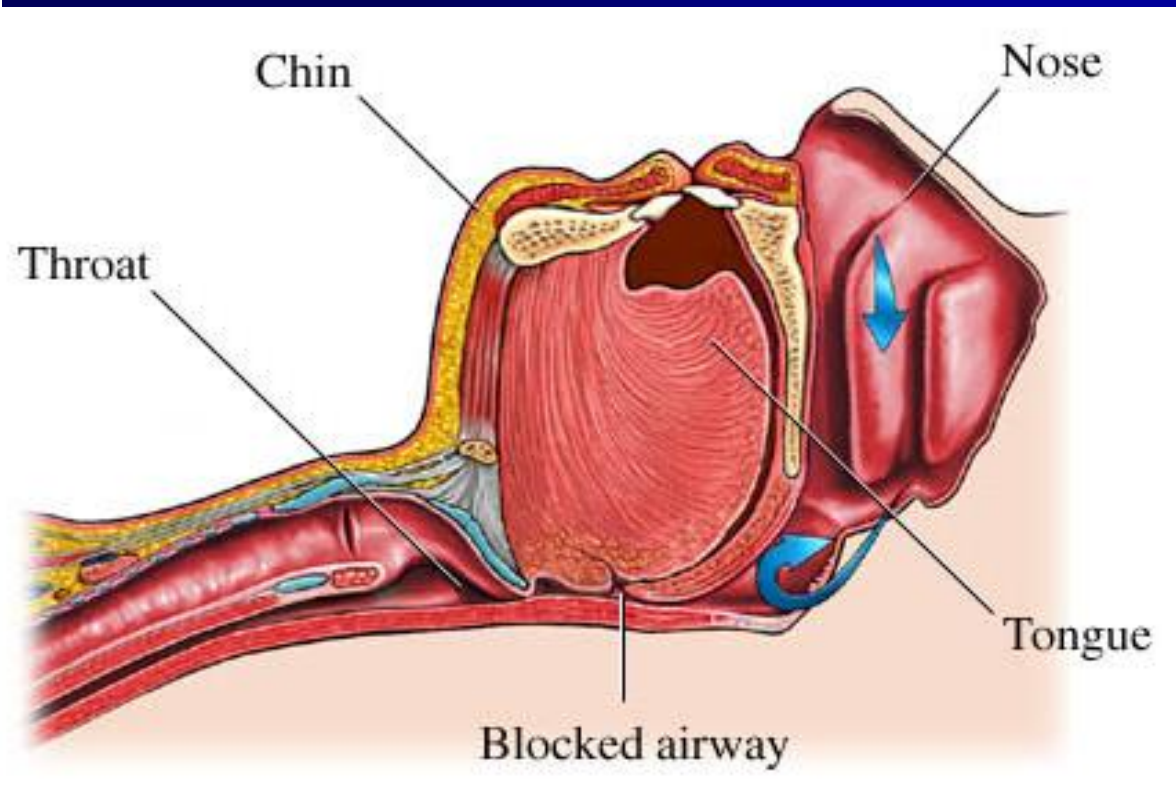
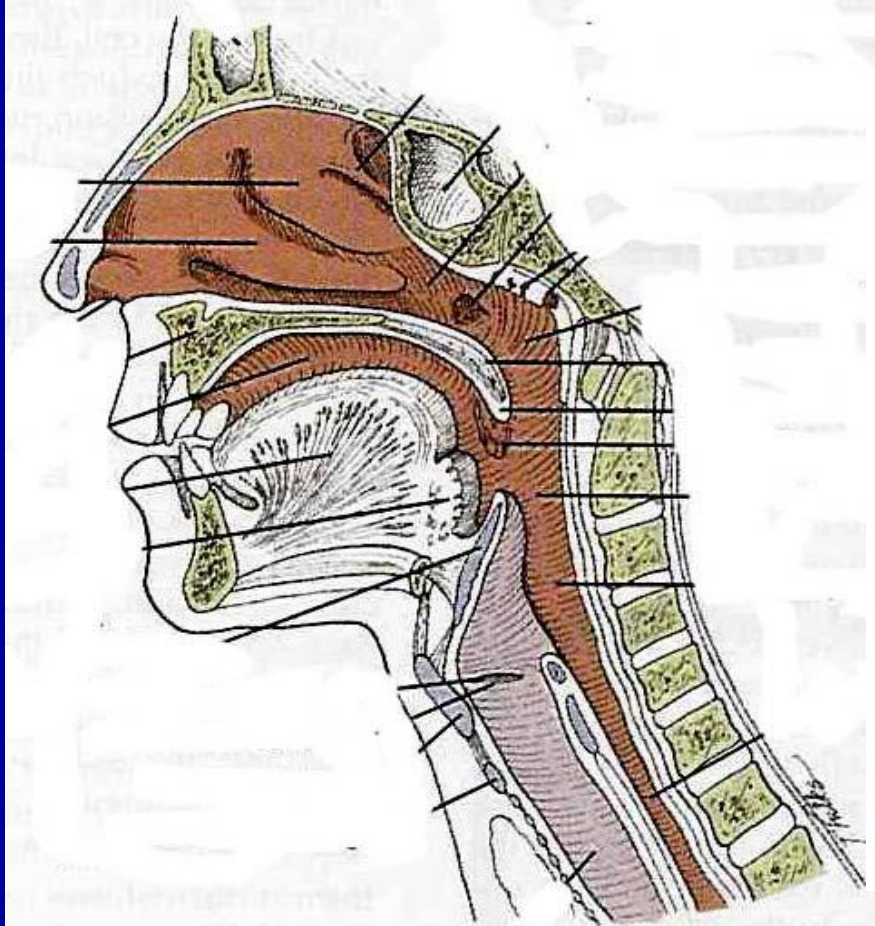
Πρωτοβάθμια Εκτίμηση

- Γλώσσα
- Ξένα σώματα
- Εισρόφηση
- Κατάγματα προσώπου
- Φαρυγγικά αιματώματα
- Διατομή τραχείας -λάρυγγα

Αεραγωγός
Αεραγωγός

Airway

Προβλήματα Αεραγωγού



Κλινική Εκτίμηση Αεραγωγού

Άκουσε

Νοιώσε

Αέρας να μπεινοβγαίνει
Λαρυγγικό κριγμό
Παρεκτόπιση τραχείας
Αιμάτωμα

Ομιλία → Όχι απόφραξη

Γουργούρισμα

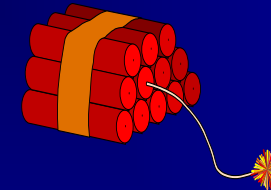
Εκπνευστικός συριγμός

Ροχαλητό

Αεροφόροι Οδοί

ΑΝΤΙΜΕΤΩΠΙΣΗ

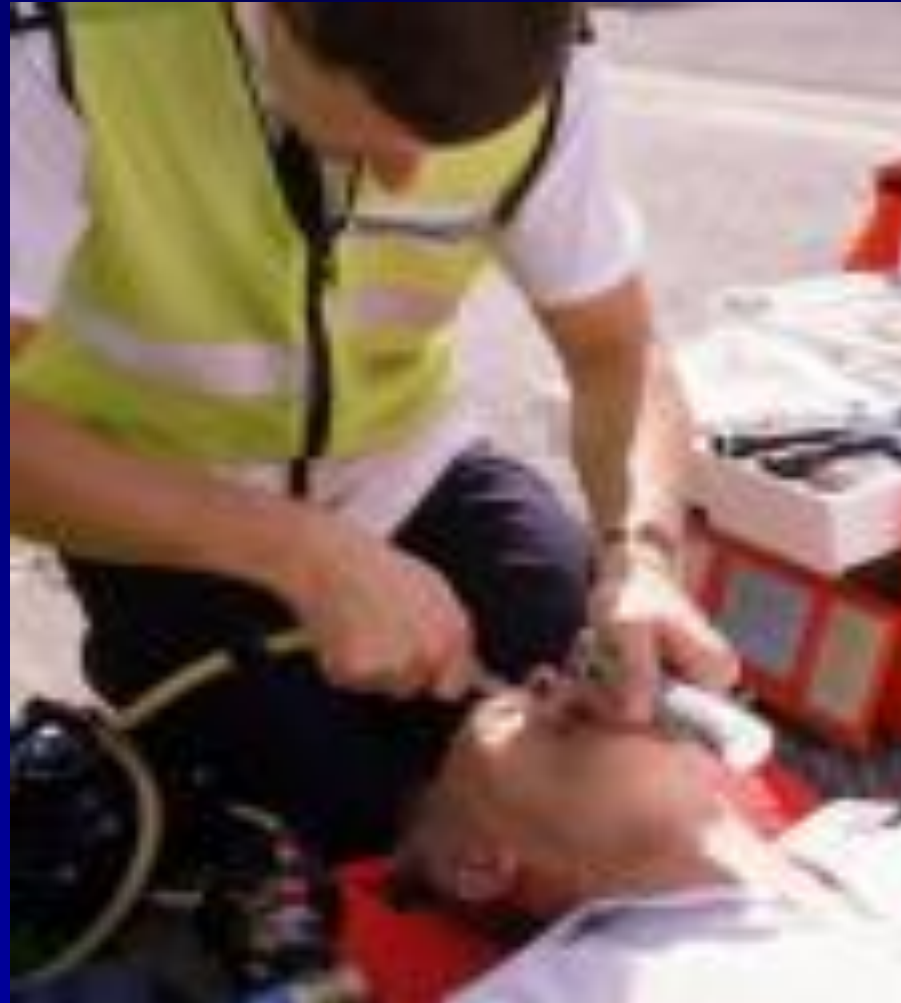- Αναρρόφηση
- Ελξη κάτω γνάθου
- Στοματοφαρυγγικός διαστολέας
- Στοματοτραχειακή διασωλήνωση
- Κρικοθυροειδοτομή



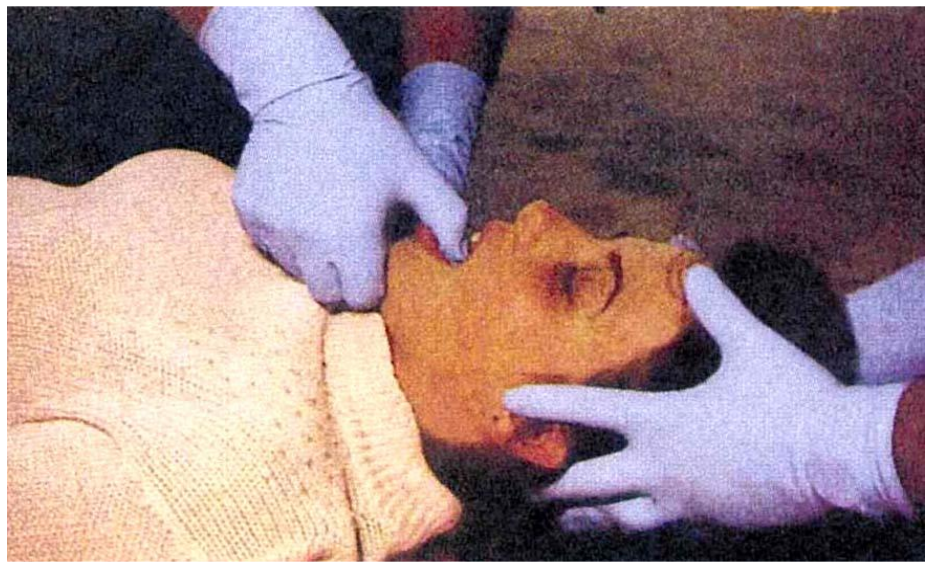
**ΑΚΙΝΗΤΟΠΟΗΣΗ
ΑΥΧΕΝΙΚΗΣ ΜΟΙΡΑΣ**

ΣΣ

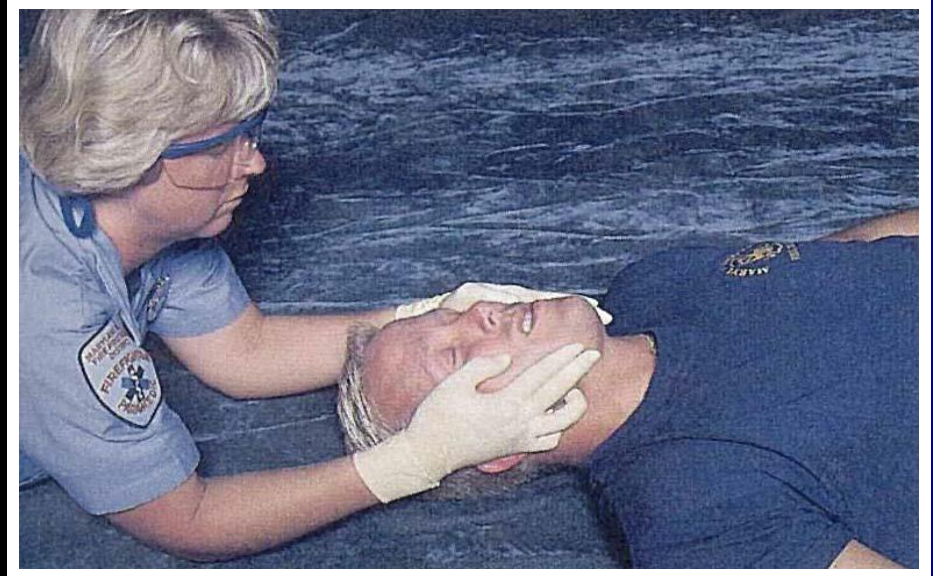
Βασικές τεχνικές



Βασικές τεχνικές



**Ανύψωση γνάθου
Chin Lift**



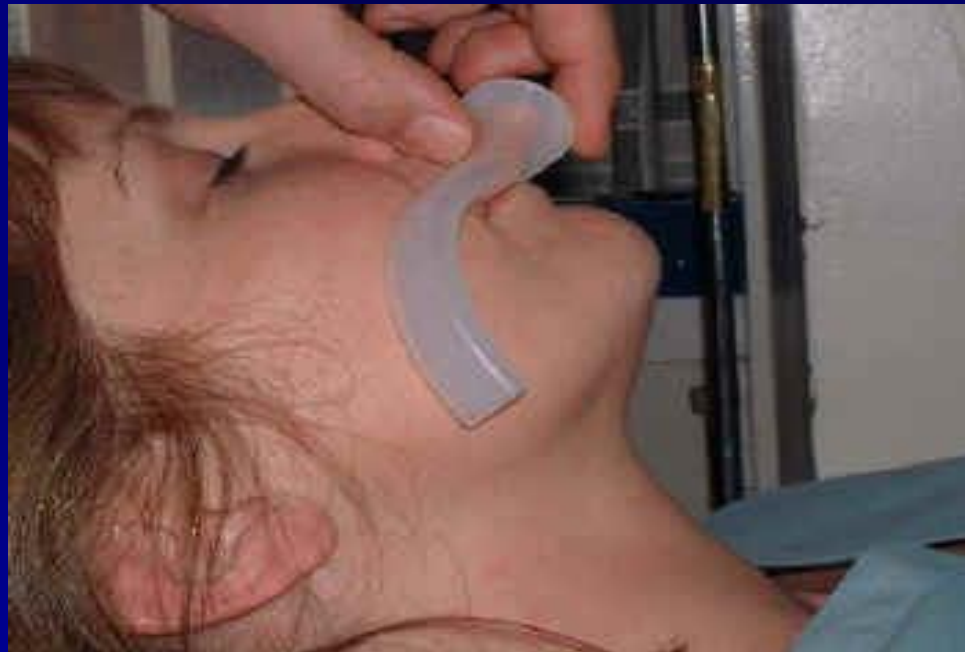**Έκταση κάτω γνάθου
Jaw Thrust**

Στοματοφαρυγγικός αεραγωγός

- Ασθενής χωρίς φαρυγγικά αντανακλαστικά

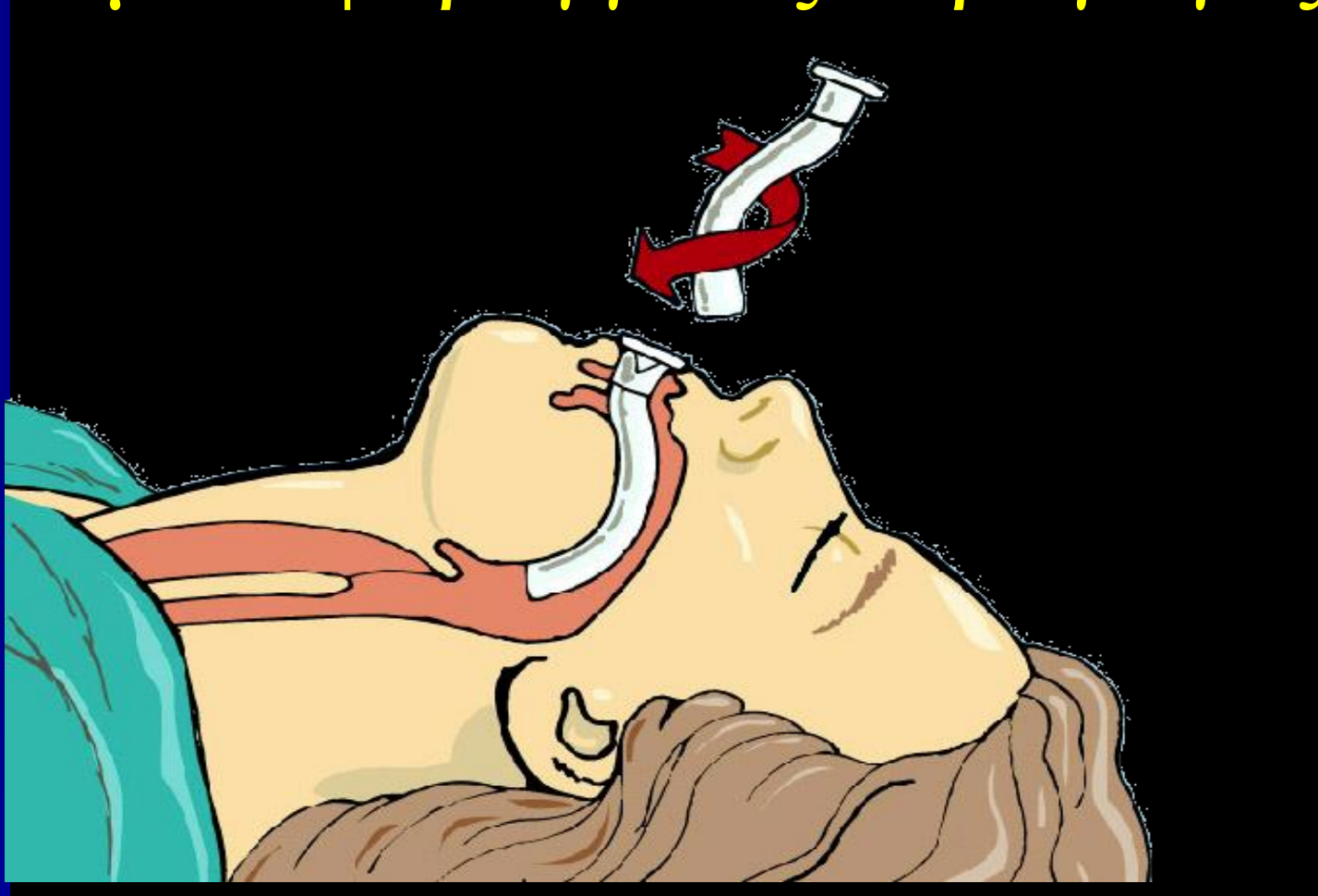


Βασικές τεχνικές



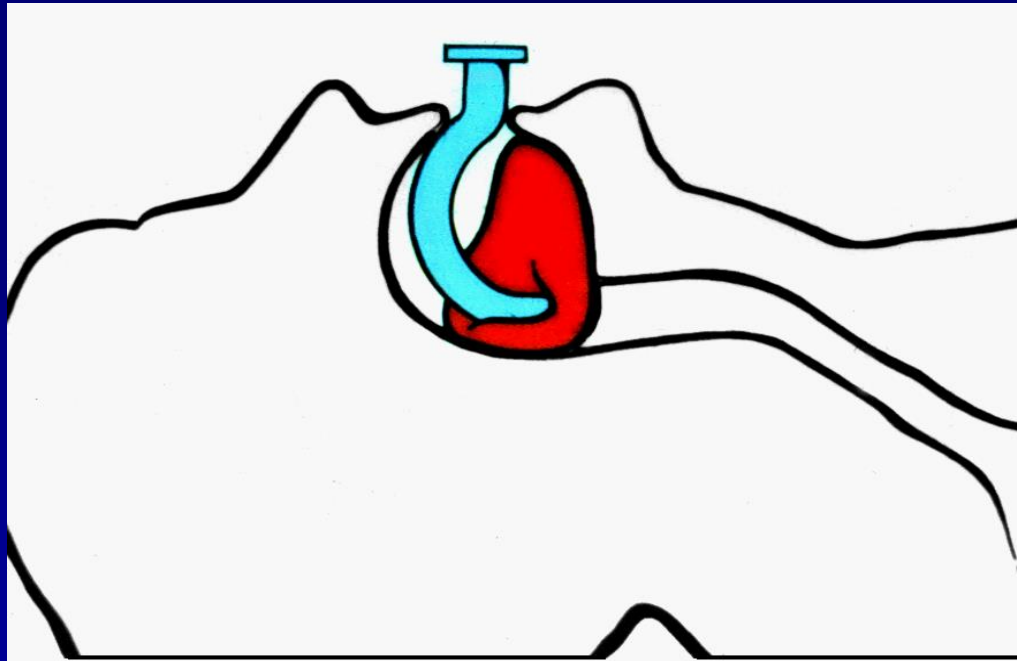
Στοματοφαρυγγικός Διαστολέας

Στοματοφαρυγγικός αεραγωγός



Στοματοφαρυγγικός αεραγωγός

- Λάθος!



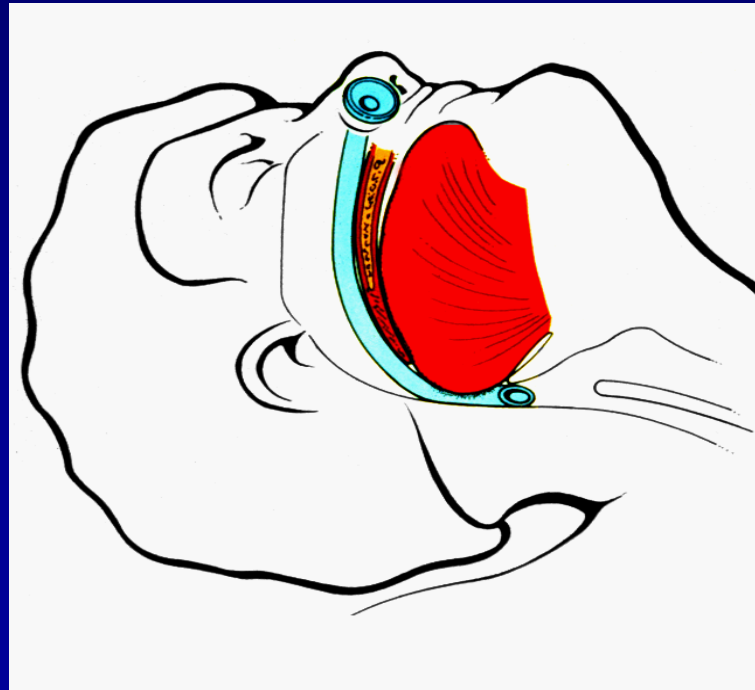
Ρινοφαρυγγικός αεραγωγός

- Σε ασθενείς με αντανακλαστικά
- Σε ασθενείς με κλειστές σιαγόνες



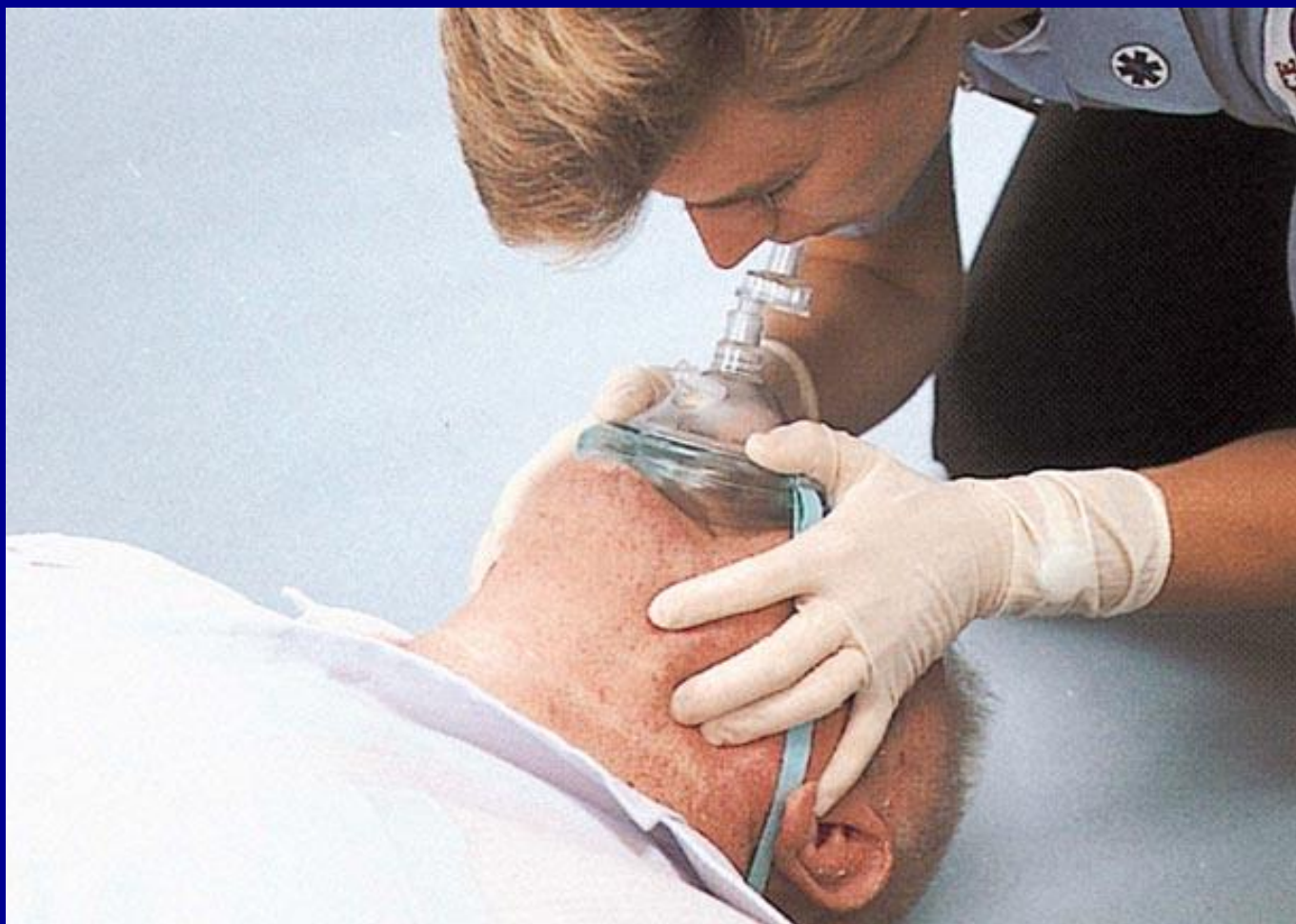
Nasopharyngeal Airway

- Σωστό μέγεθος
 - Υπολόγισε από την μύτη έως το αυτί
- Προσπάθησε το δεξί ρουθούνι πρώτα

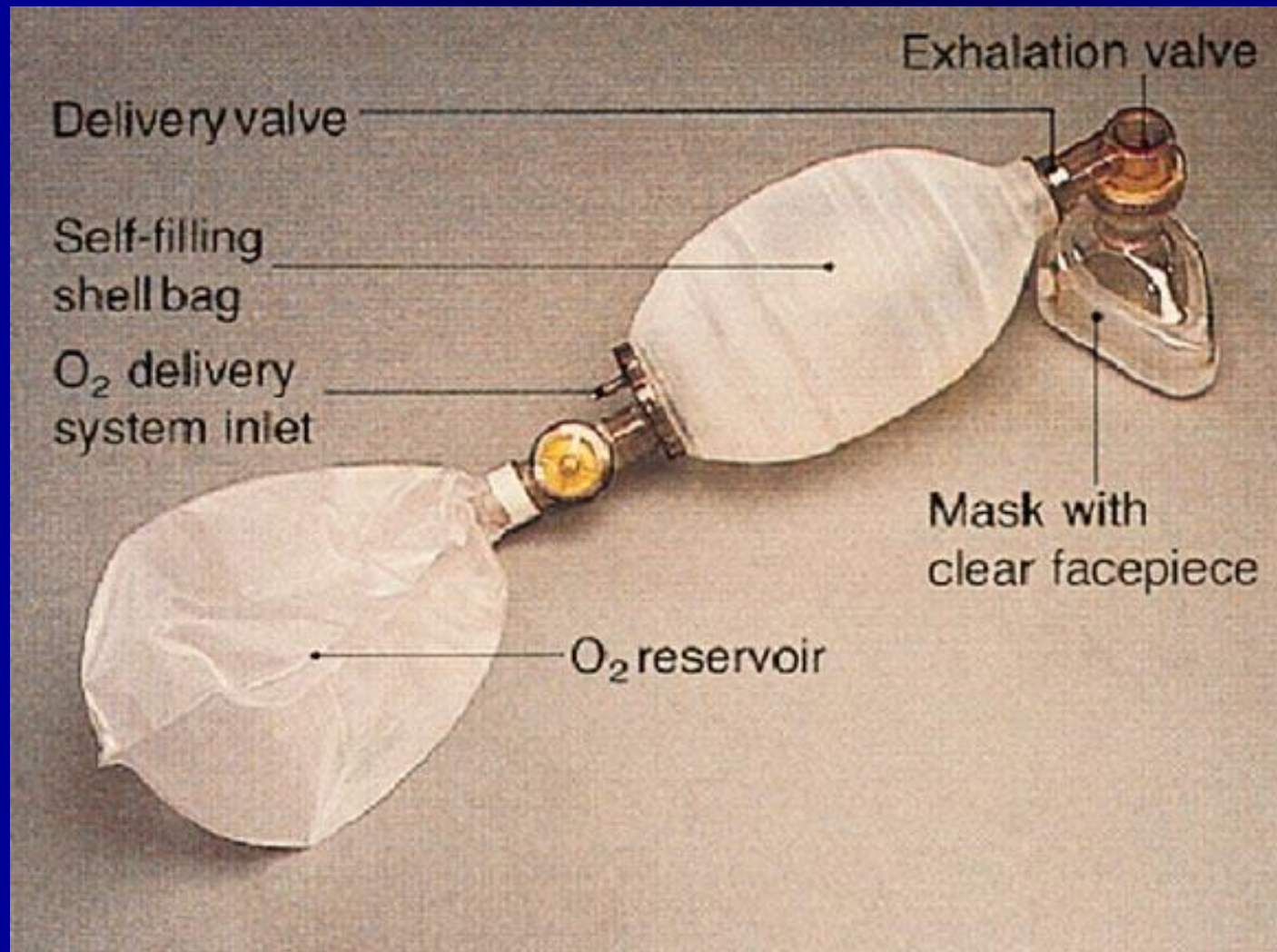


Μάσκα



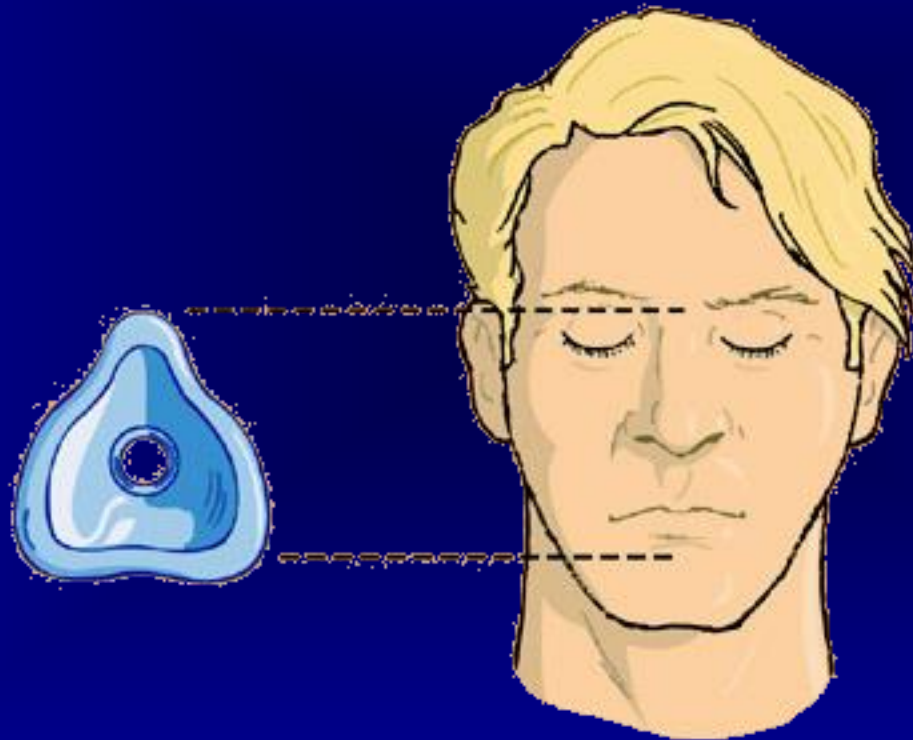


Ambu



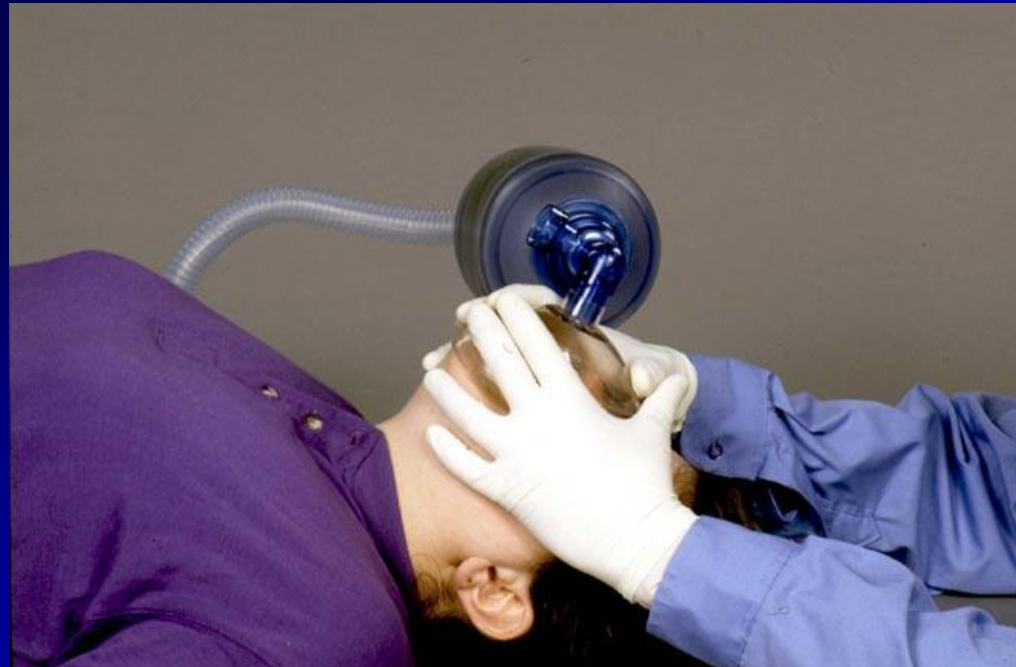Bag-Valve-Mask Ventilations

- Σωστό Μέγεθος



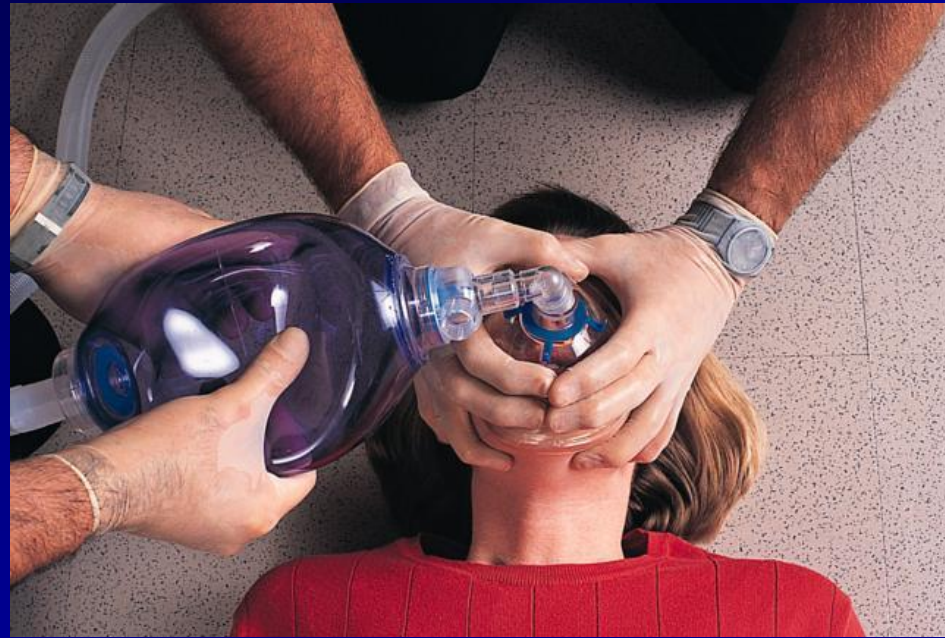Bag-Valve-Mask Ventilations

- Καλή εφαρμογή
 - Χρησιμοποίησε δύο χέρια
 - Χρησιμοποίησε δύο ανθρώπους



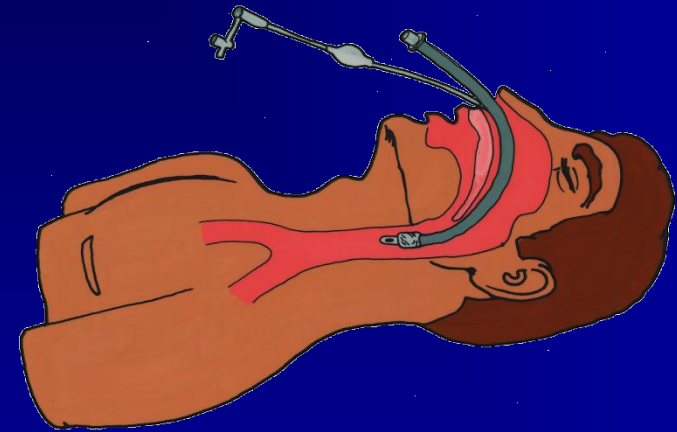
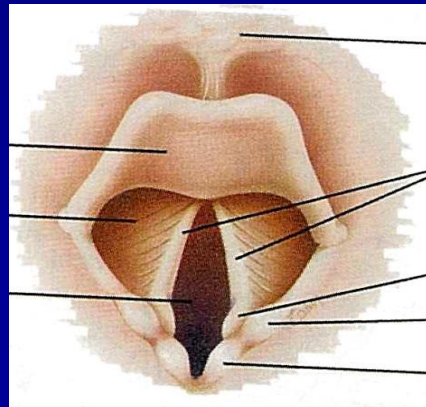
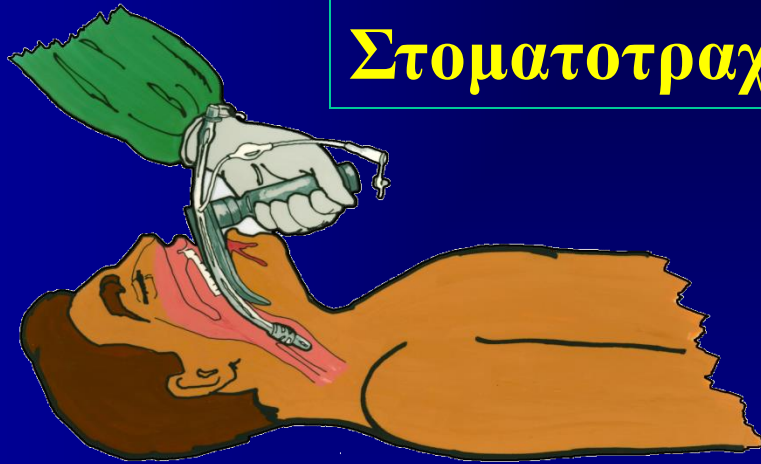
Bag-Valve-Mask Ventilations

- 2 διασώστες
 - Καλή εφαρμογή
 - Χωρίς διαφυγή αέρα
 - 2 χέρια
 - Σωστός όγκος
 - Σωστή συχνότητα




Ενδοτραχειακή Διασωλήνωση

Στοματοτραχειακή



Ρινοτραχειακή



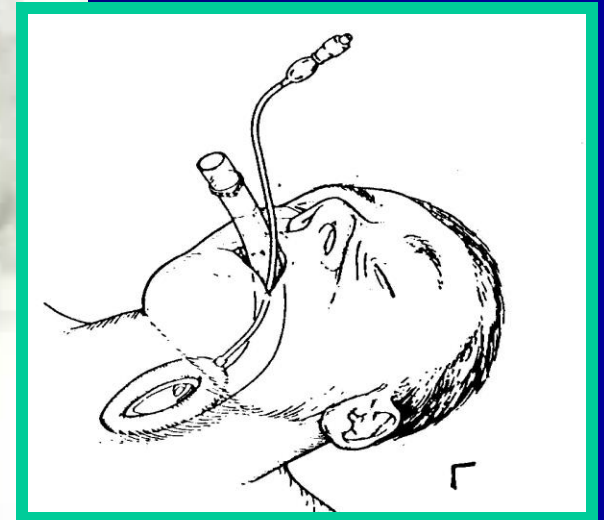
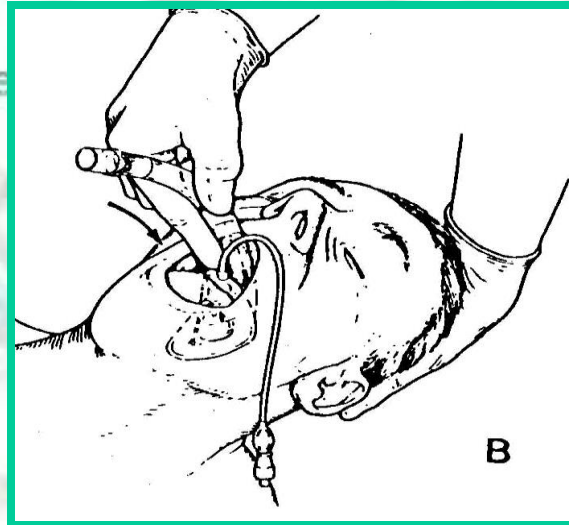
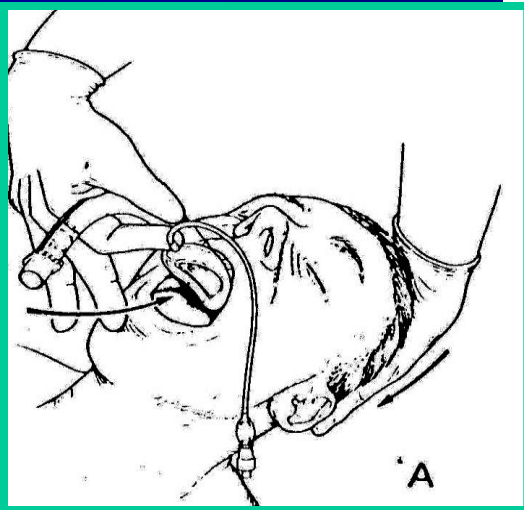
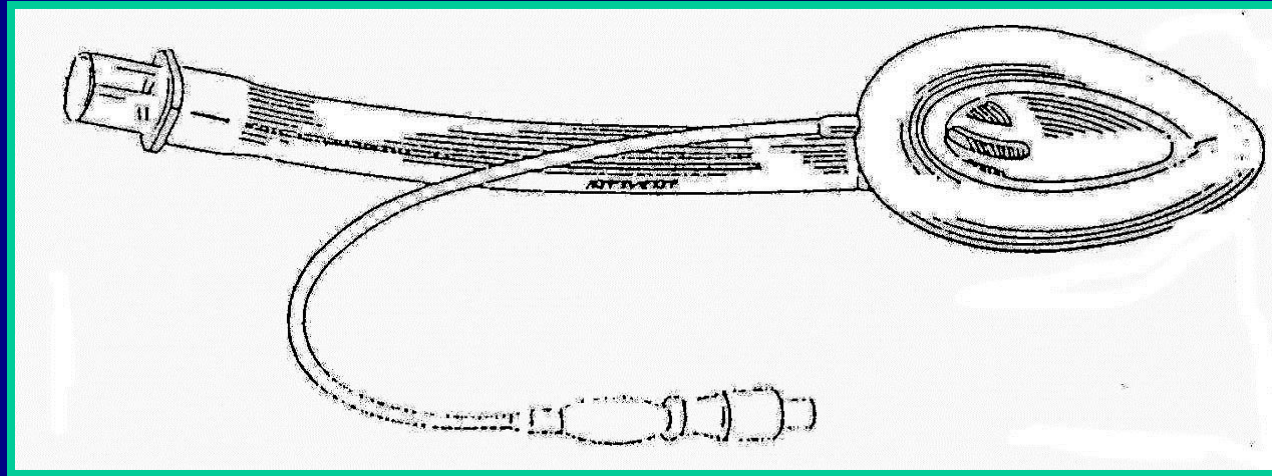
Αεροφόροι Οδοί



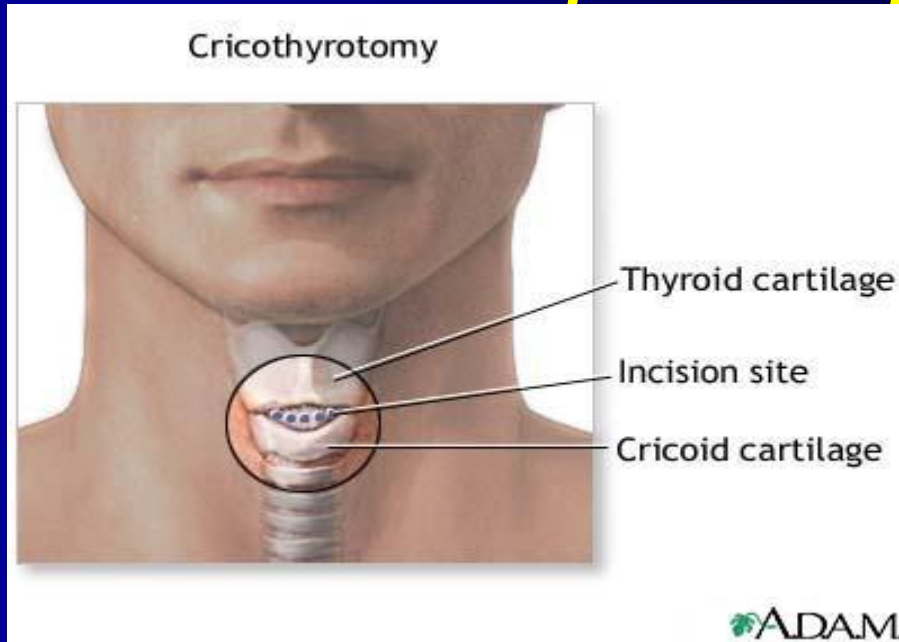
Άμεση Διασωλήνωση

- Κώμα
- Οπισθοφαρυγγικό αιμάτωμα
- Διαπιτραίνον τραύμα τραχήλου
- Αναπνευστικό έγκαυμα
- Γαστρικό περιεχόμενο ή αίμα στον φάρυγγα

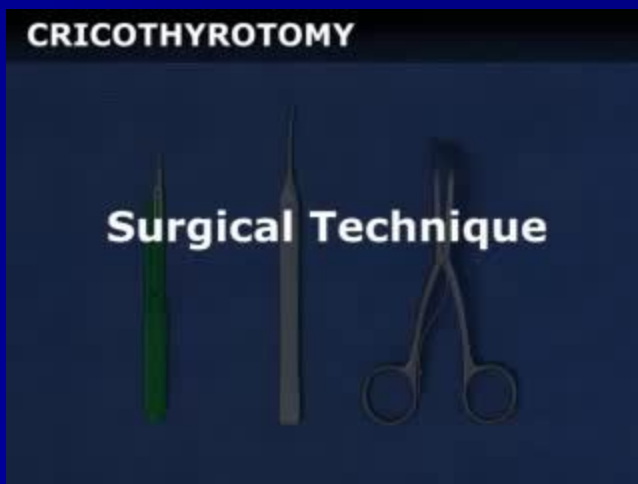Λαρυγγική Μάσκα



Κρικοθυροειδοτομή

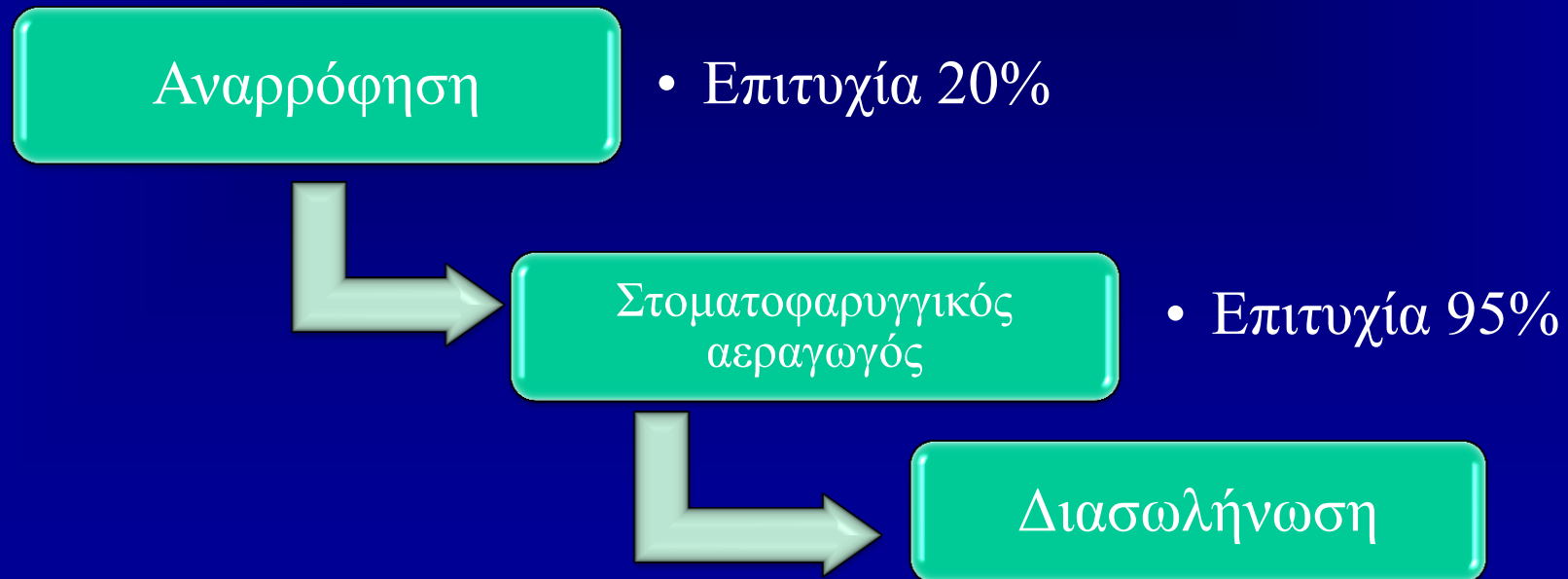


Δια Βελόνης



ΑΕΡΑΓΩΓΟΣ- Επιγραμματικά

Διαταραχή επιπέδου συνείδησης – Ρεγχάζουσα Αναπνοή



Πρωτοβάθμια Εκτίμηση

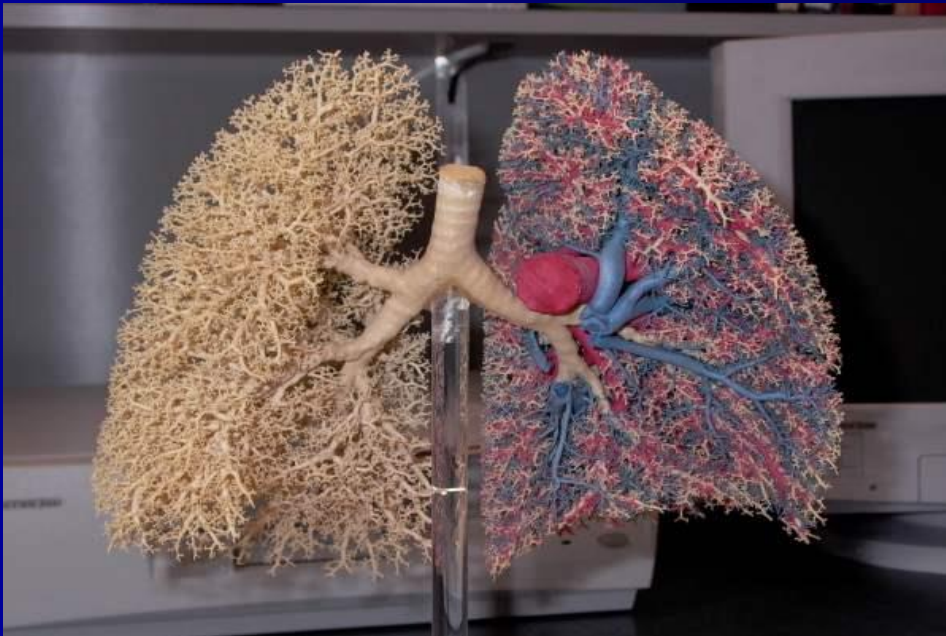
Αερισμός
Αερισμός

Breathing

- Αεροφόροι οδοί
- Πνεύμονες
- Θωρακικό τοίχωμα
- Διάφραγμα

Προβλήματα Αερισμού

- Διαταραχή μηχανικής της αναπνοής
- Διαταραχή ανταλλαγής αερίων



- Κακώσεις θώρακα
- Ρήξη διαφράγματος
- Κάκωση Νωτιαίου μυελού

Κλινική Εκτίμηση Αερισμού

Κοίταξε

- Κυάνωση
- Δεπιπέδου συνείδησης
- Ασυμμετρία θώρακος
- Ταχύπνοια
- Διάταση φλεβ. τραχήλου
- Παράλυση

Άκουσε

« Δεν μου φθάνει ο αέρας »

- Εκπνευστικό συρριγμό, λαχάνιασμα
- ↓ ή απουσία αναπν. ψιθυρίσματος

Αερισμός

Σε κάθε πολυτραυματία τοποθετούμε μάσκα οξυγόνου και χορηγούμε οξυγόνο με ροή 12 L/min.

Απειλητικές για την ζωή Καταστάσεις

Υπό Τάση
Πνευμοθώρακας

- Δύσπνοια, Σοκ
• **Θάνατος** από κοιλιακή μαρμαρυγή

Ανοικτός
Πνευμοθώρακας

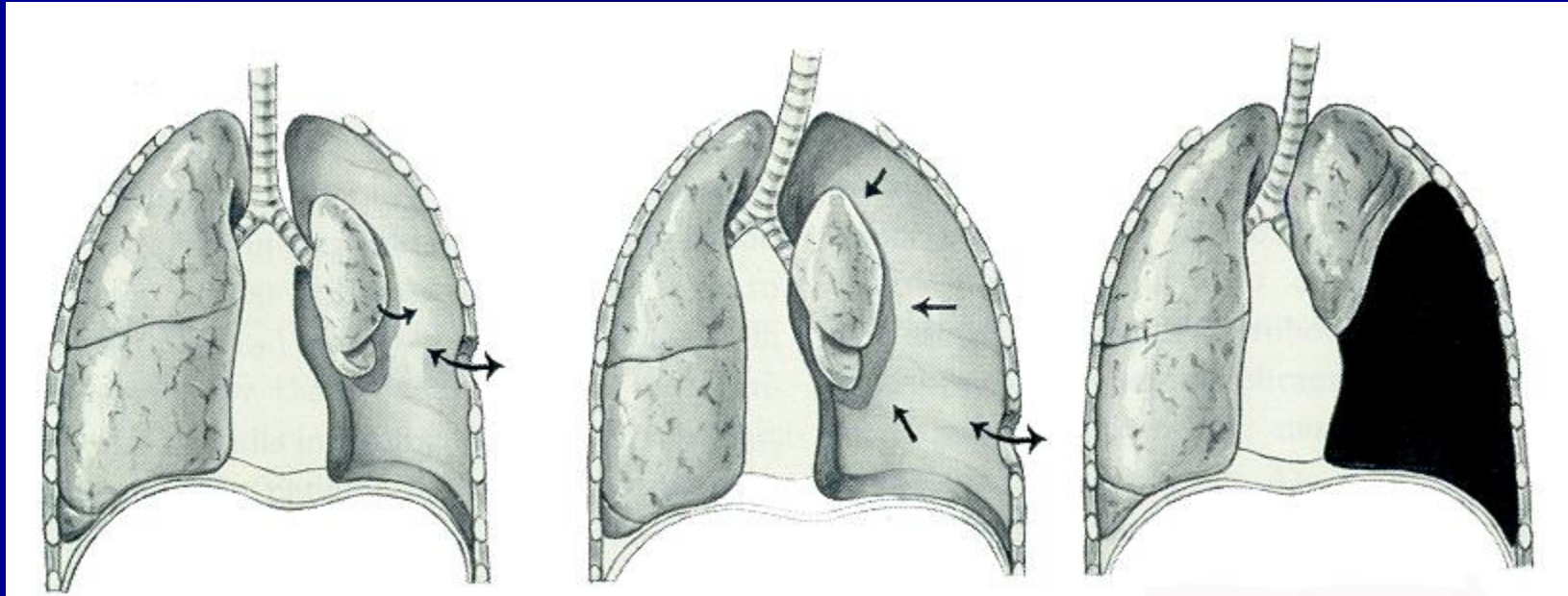
- Δύσπνοια
- **Θάνατος** από αναπνευστική ανεπάρκεια

Μαζικός
Αιμοθώρακας

- Δύσπνοια, Σοκ
- **Θάνατος** από αναπνευστική ανεπάρκεια

Θλάση
Πνεύμονος

- Δύσπνοια χωρίς κλινικά σημεία
- **Θάνατος** από αναπνευστική ανεπάρκεια



**Ανοικτός
Πνευμοθώρακας**

**Υπό Τάση
Πνευμοθώρακας**

**Μαζικός
Αίμοθώρακας**

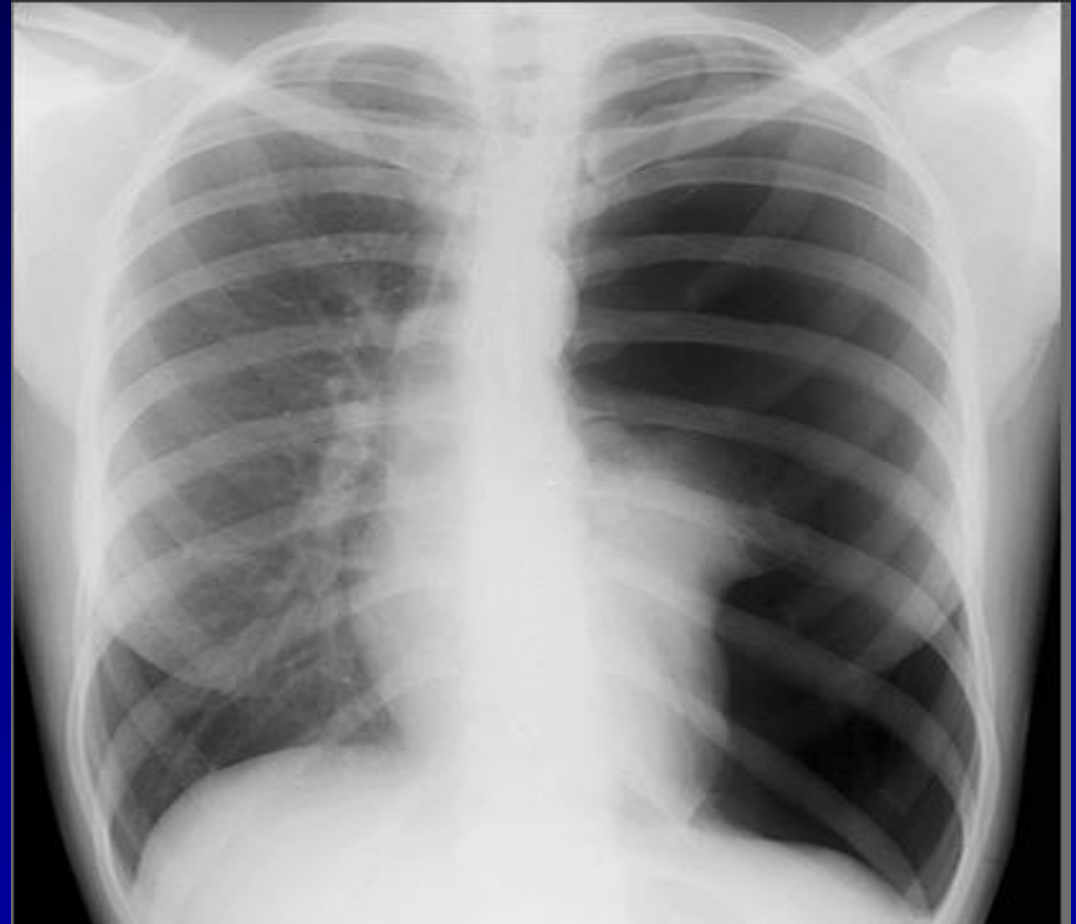Αερισμός

- Υπό τάση πνευμοθώρακας → • Βελόνα , σωλήνας Billow
- Μαζικός αιμοθώρακας → • Σωλήνας Billow
- Ασταθής θώρακας με πνευμονική θλάση → • Παυσίπινα, διασωλήνωση
- Ανοικτός πνευμοθώρακας → • Επιποματισμός

Υπο τάση πνευμοθώρακας

ΚΛΙΝΙΚΗ ΕΙΚΟΝΑ

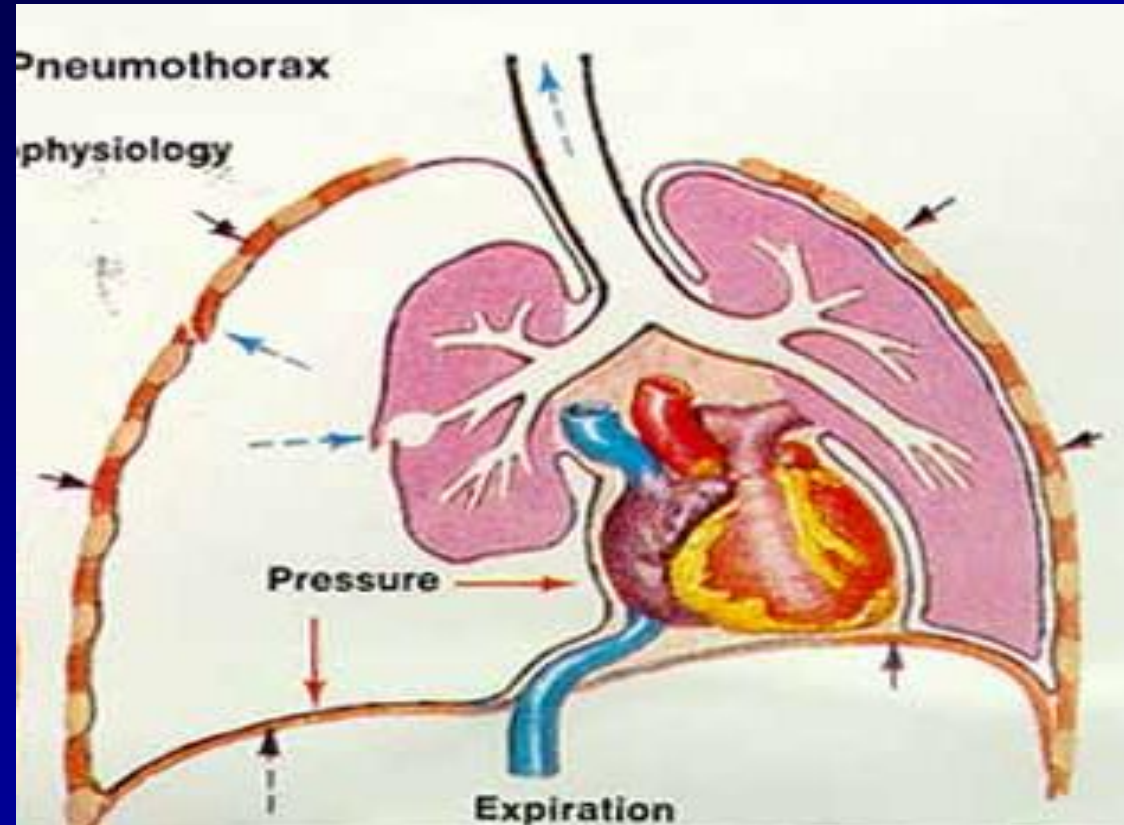
- Δύσπνοια
- Σοκ
- Αγωνία επικείμενου Θανάτου



Υπό τάση πνευμοθώρακας

ΚΛΙΝΙΚΑ ΣΗΜΕΙΑ

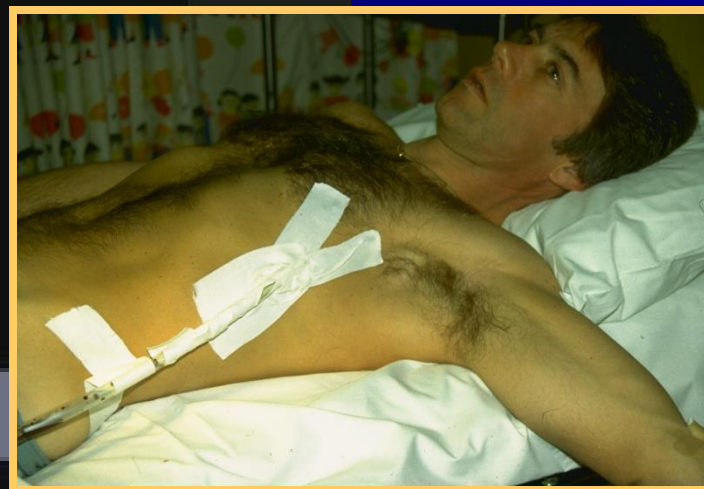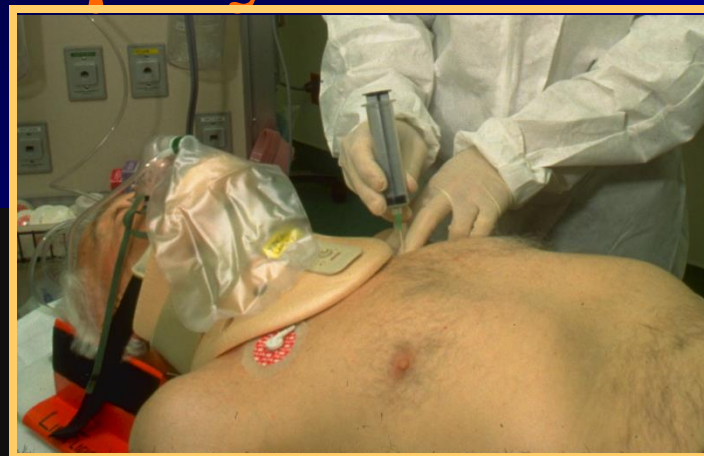- Απουσία αναπνευστικού ψιθυρίσματος
- Τυμπανικότητα
- Διάταση σφαγιτίδων
- Παρεκτόπιση τραχείας



Αερισμός

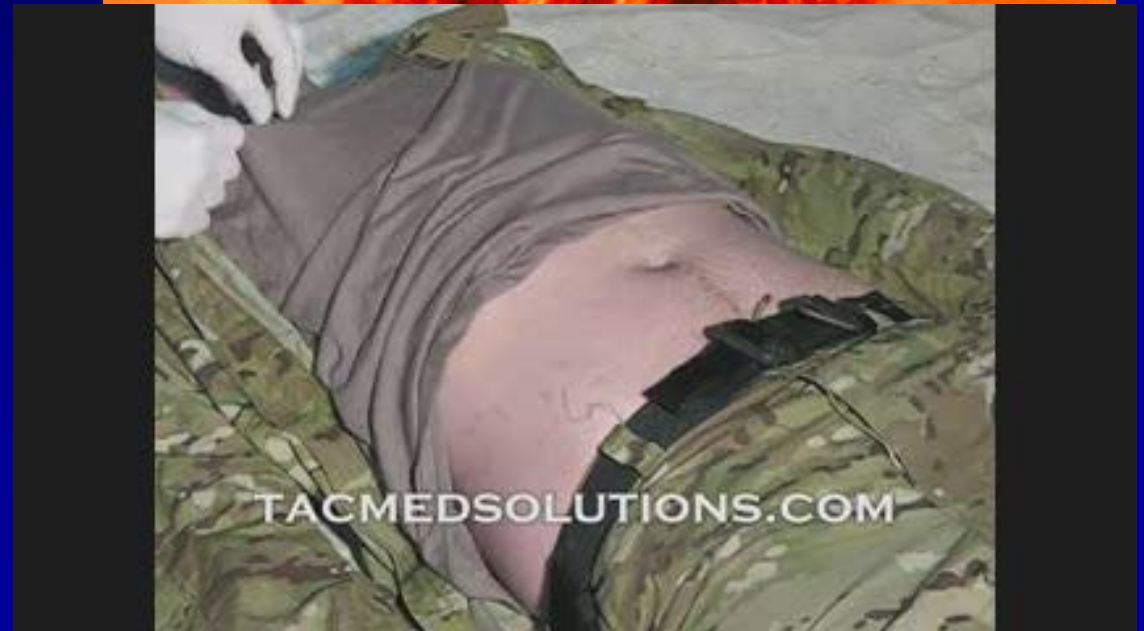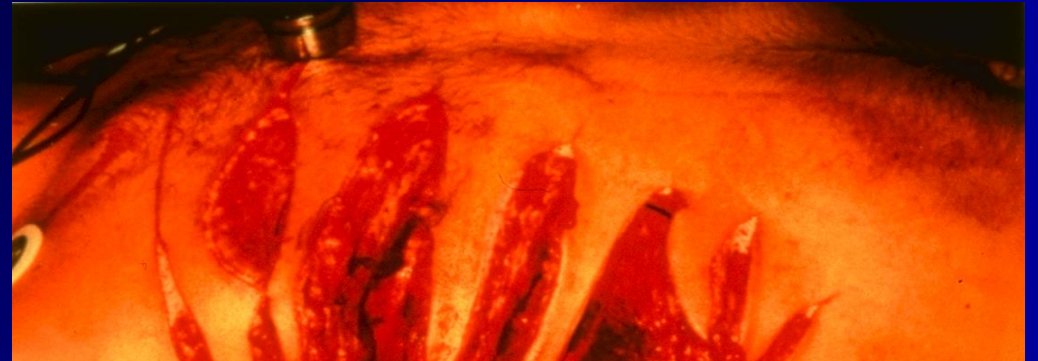
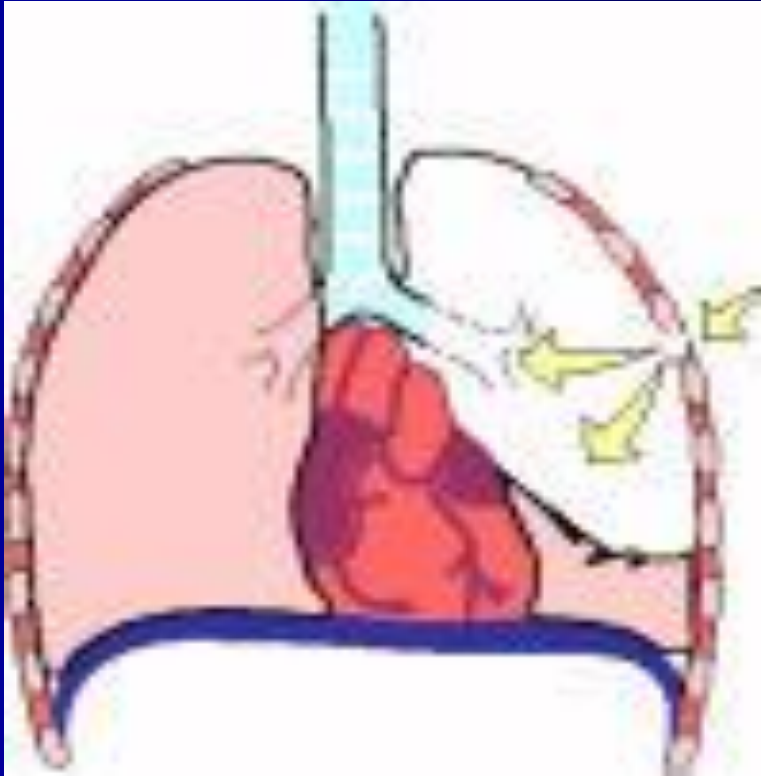
Πνευμοθώρακας υπό τάση

- Άμεση αποσυμπίεση
- **Κλινική** διάγνωση,
όχι ακτινολογική

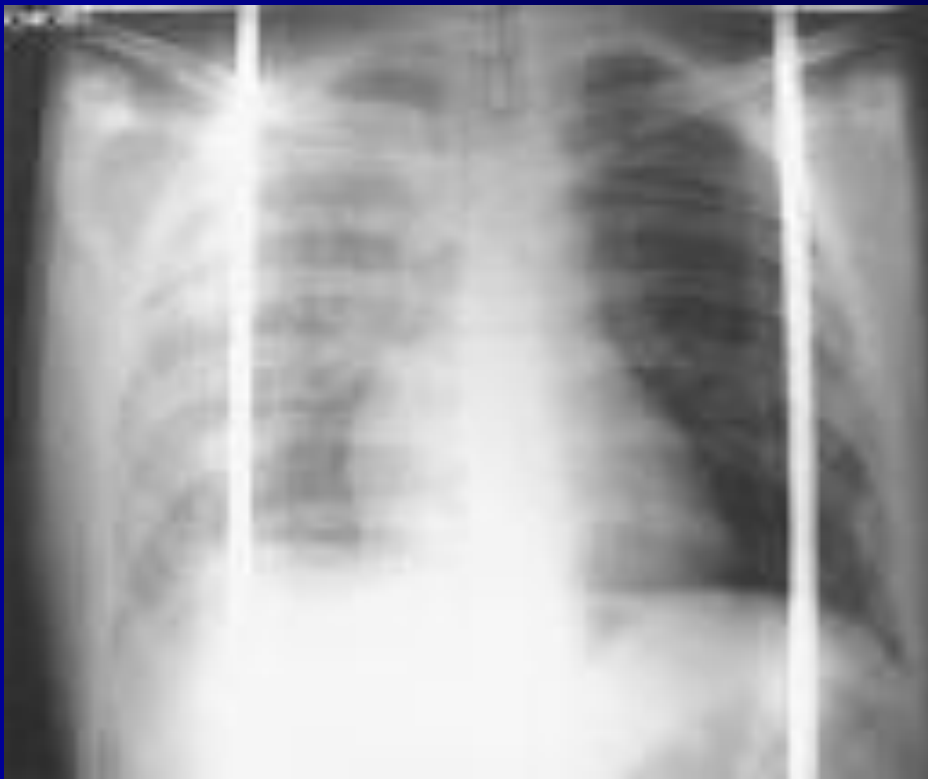

ICC insertion

Ανοικτός Πνευμοθώρακας



Μαζικός αιμοθώρακας



Δύσπνοια

Ταχύπνοια

Αμβλύτητα

Σιγή στην ακρόαση

Σοκ

Κακώσεις Θώρακος

- Μόνο 4% των κακώσεων οδηγούνται στο Χειρουργείο
- Πρώτη αιτία αδέικων θανάτων

Πρωτοβάθμια Εκτίμηση

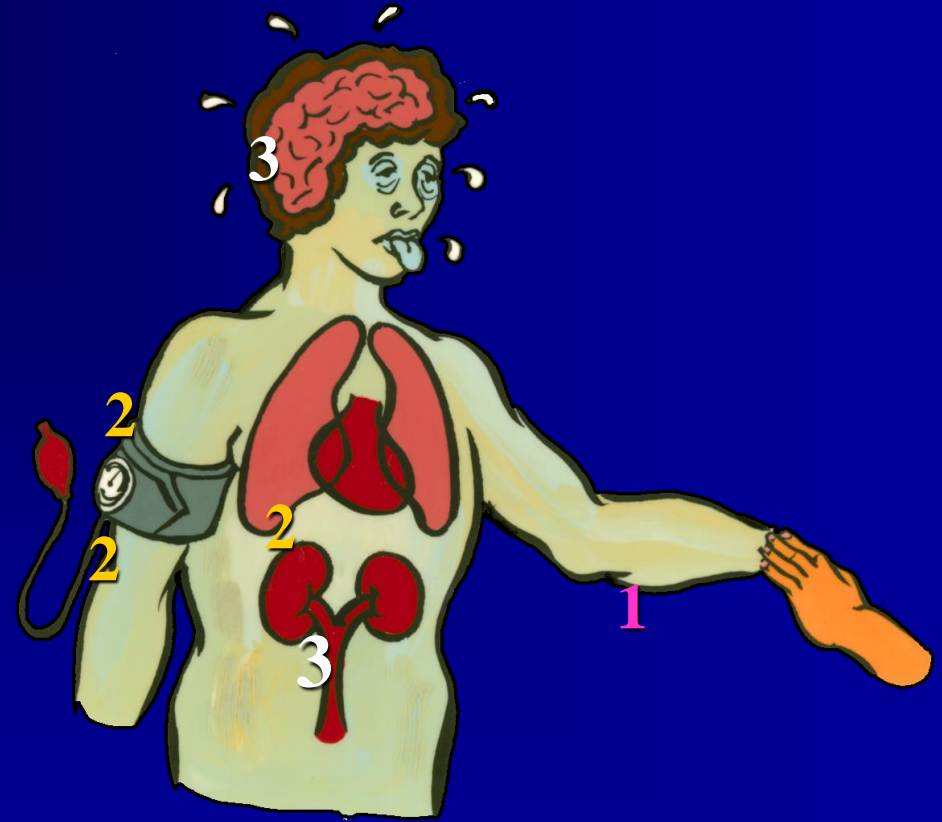
- Επίπεδο συνείδησης
- Χρώμα δέρματος
- Σφύξεις
- Πίεση

Κυκλοφορία
Κυκλοφορία

Circulation

Αναγνώριση Καταστάσεως Shock

1. Ταχυκαρδία
2. Αγγειοσύσπαση
2. ↓ Καρδιακή παροχή
2. Μείωση Πίεσης Σφυγμού
3. ↓ ΜΑΠ
3. ↓ Ροής αίματος



Προσοχή : Αντιρροπιστικοί μηχανισμοί

Αιτιολογία Shock

Αιμορραγικό

- Πιό συχνό
- Κλινικά στοιχεία
 - Πίεση - Σφύξεις
 - Επιλεγμένες διαγνωστικές εξετάσεις

Μη αιμορραγικό

- Πνευμοθώρακας υπό τάση
- Καρδιογενές
- Νευρογενές
- Σηπτικό

Κυκλοφορία

- Εξωτερική αιμορραγία
- Αμεσος επιπωματισμός



Κυκλοφορία

Εσωτερική αιμορραγία

Διάγνωση και θεραπεία

FAST

Focused Abdominal Sonography for Trauma

Αιμοδυναμική Υποστήριξη

- Δύο περιφερικές φλέβες 16 G
- Καθετηριασμός μηριαίας φλεβός
 - Χορήγηση θερμών διαλυμάτων RL
 - 2 λίτρα σε 5 λεπτά

Πρωτοβάθμια Εκτίμηση

- Κόρες οφθαλμών
- Επίπεδο συνείδησης
 - Απάντηση σε:
 - φωνητικά ερεθίσματα
 - Επώδυνα ερεθίσματα

Νευρολογικός έλεγχος
ΝΕΥΡΟΛΟΓΙΚΟΣ έλεγχος

Disability

Νευρολογική Εκτίμηση



ΕΠΙΠΕΔΟ ΣΥΝΕΙΔΗΣΗΣ

- Κρανιοεγκεφαλική κάκωση
- Υποξαιμία
- Καταπληξία
- Κατάχρηση τοξικών ουσιών

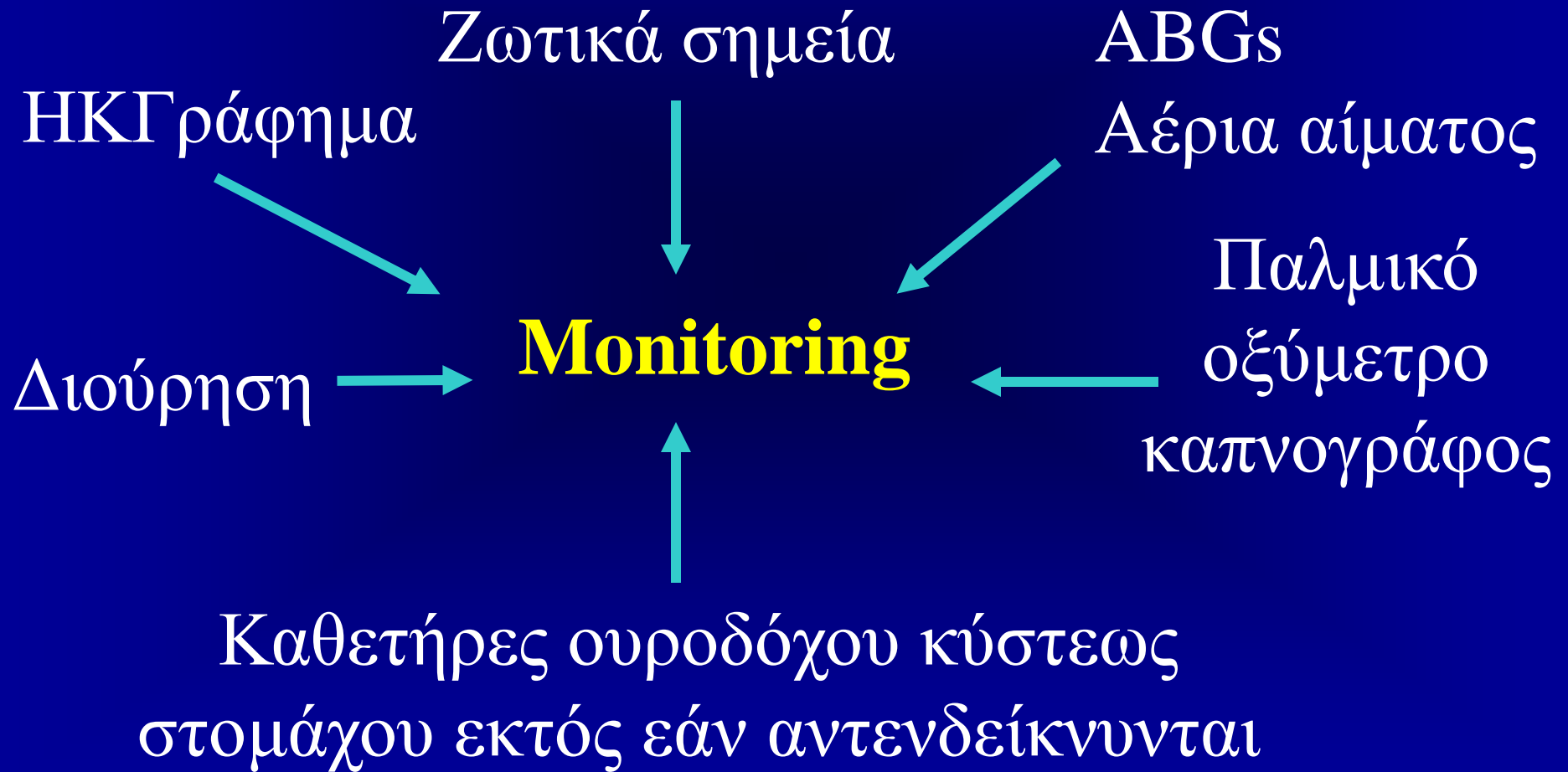Πρωτοβάθμια Εκτίμηση

- Αφαίρεση ενδυμάτων
- Ελεγχος σώματος για εμφανείς κακώσεις
- Προστασία από υποθερμία

ΕΚΘΕΣΗ
ΕΚΘΕΣΗ

Exposure

Βοηθήματα Πρωτοβάθμιας Εκτίμησης



ΔΕΥΤΕΡΟΒΑΘΜΙΑ ΕΚΤΙΜΗΣΗ

Ολοκλήρωση
Πρωτοβάθμιας Εκτίμησης

Επανεκτίμηση ABCD

Ασθενής σταθεροποιημένος

Δευτεροβάθμια Εκτίμηση

Ιστορικό

Φυσική εξέταση

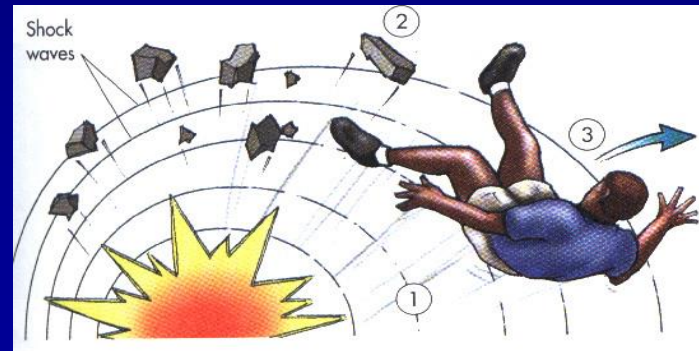
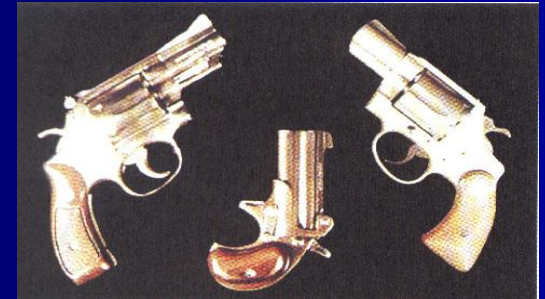
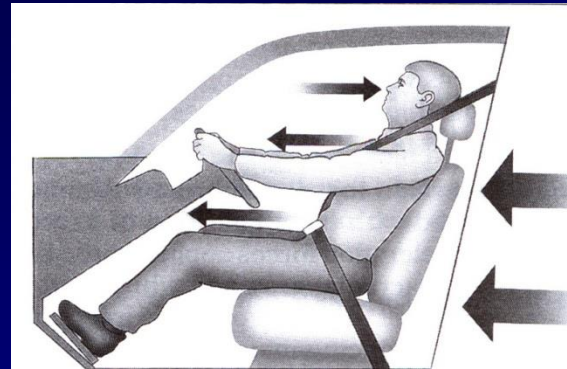
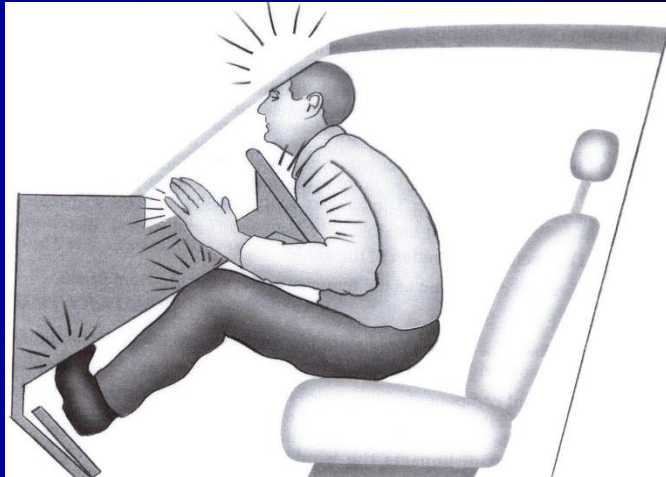Νευρολογική εξέταση

Εργαστηριακός Έλεγχος

Ιστορικό

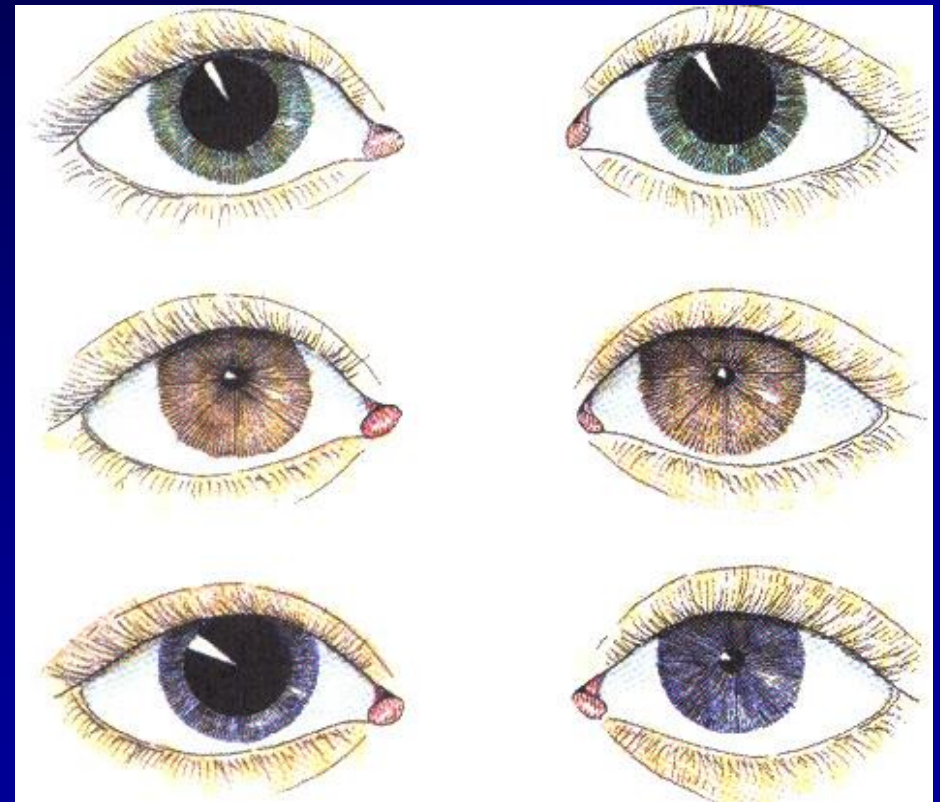- Αλλεργίες
- Φάρμακα
- Προηγούμενες Παθήσεις
- Τελευταίο γεύμα
- Γεγονότα / Συνθήκες τραυματισμού

Μηχανισμός Κάκωσης



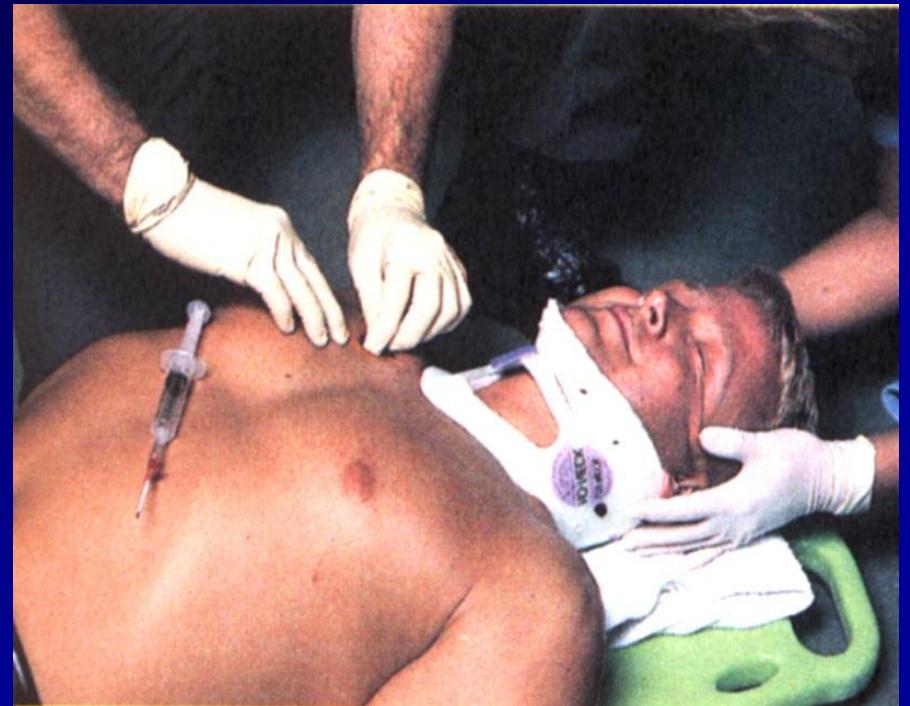Κεφαλή

- Νευρολογική εξέταση εγκεφαλικών συζυγιών
- Οπτική οξύτητα
- Ρινόρροια, ωτόρροια
- Κατάγματα σπλαχνικού κρανίου



Αυχέννας

- Ευαισθησία
- Αισθητικότητα και κινητικότητα άκρων
- Αντανακλαστικά
- Ακτινογραφία ΑΜΣΣ



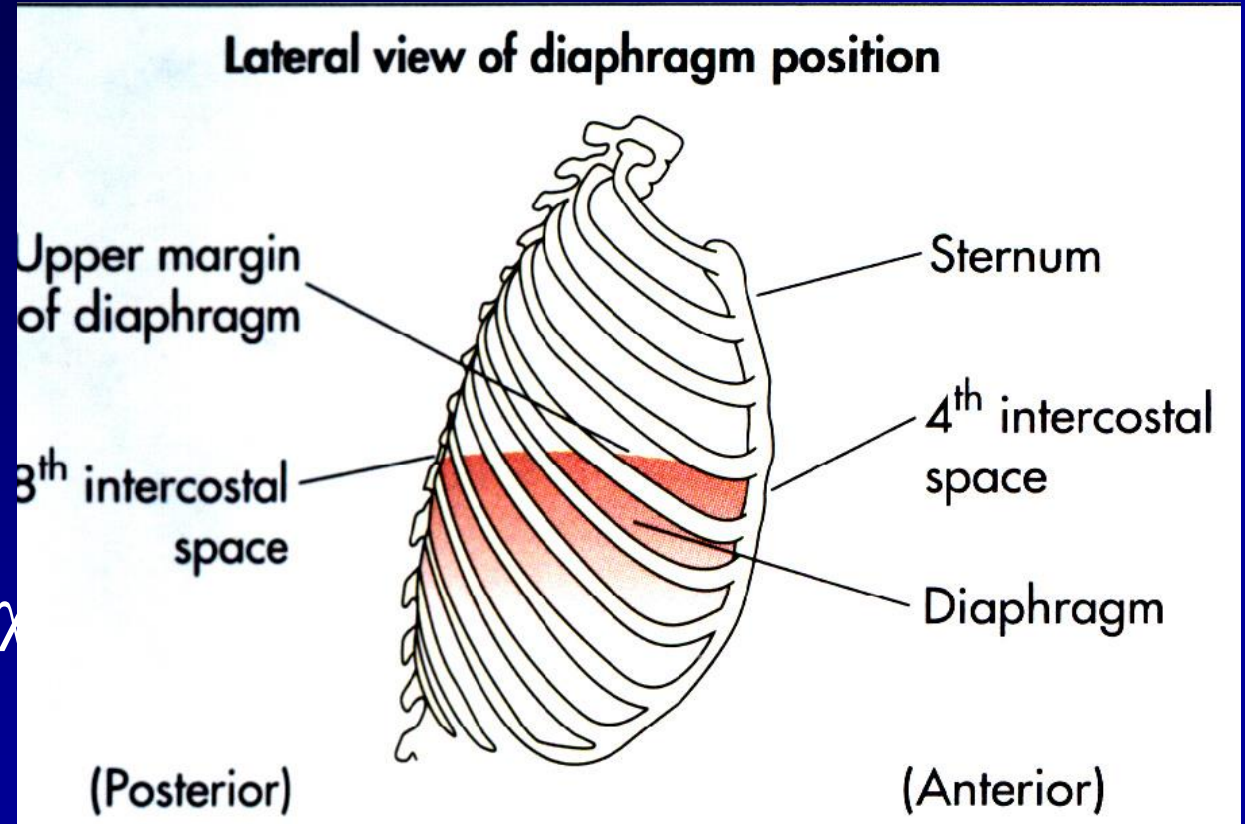
Τράχηλος

- Βράγχος φωνής,
- Κριγμός,
- Αιμάτωμα
- Ρίζος, φύσημα
- Απόφραξη αεραγωγού
- Καθυστέρηση συμπτωμάτων
- Προϊούσα απόφραξη αεραγωγού
- Κρυφές κακώσεις

Θλαστικά τραύματα τραχήλου που διαπερνούν το μυώδες πλάτυσμα χρήζουν χειρουργείο

Θώρακας

- Επισκόπηση
- Ψηλάφηση
- Ακρόαση
- Ακτινολογικός Έλεγχος



Κοιλία

- Γρήγορη αναγνώριση κακώσεων.
- Συχνή επανεκτίμηση
- Εξέταση από χειρουργό
- Επισκόπηση
- Ψηλάφηση
- Ακρόαση
- Ακτινολογικός Έλεγχος

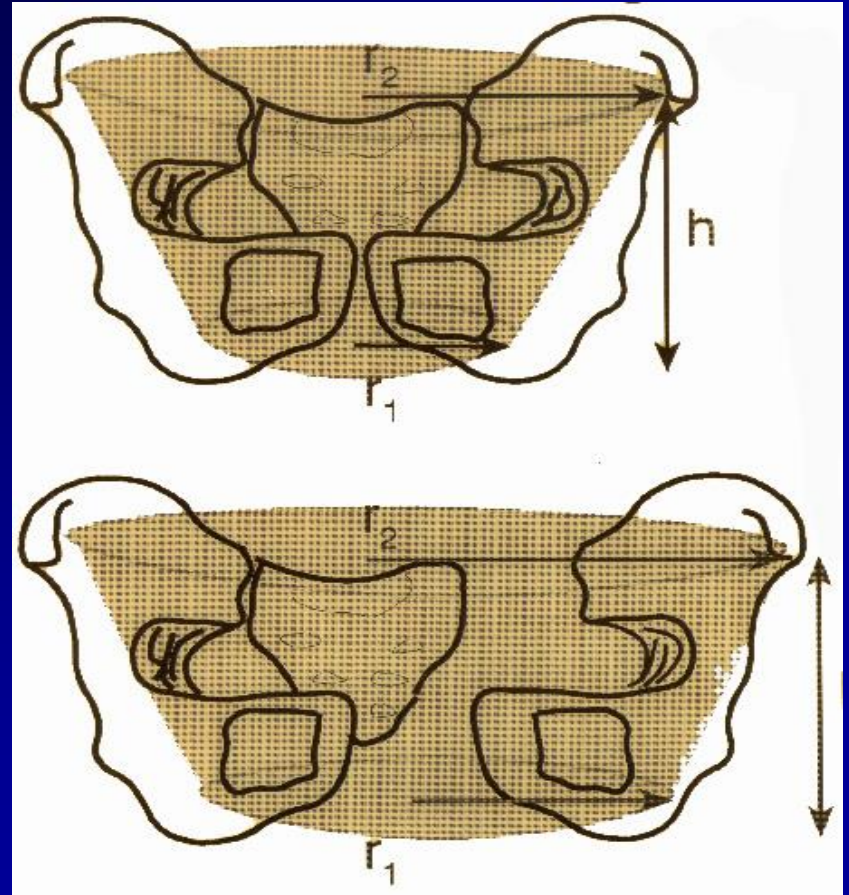
40% των κλινικών εξετάσεων ψευδώς αρνητικές

Κοιλία

- Ανεξήγητη υπόταση
- Διαταραχές συνείδησης
- Μηχανισμός κάκωσης
- Υπερηχογράφημα
- Διαγνωστική Περιτοναϊκή Πλύση
- Αξονική τομογραφία άνω και κάτω κοιλίας

Πύελος

- Άλγος
- Αύξηση διαμέτρου ηβικής σύμφυσης
- Άνισο μήκος ποδιών



Περίνεο

Θλάση, Εκχύμωση

Αιμάτωμα

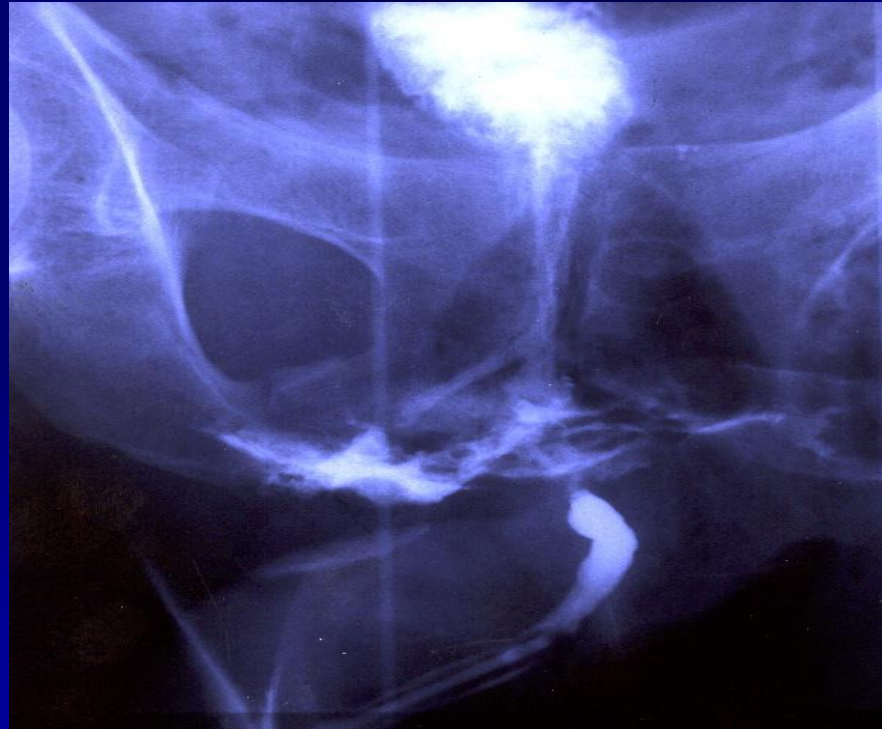
Αίμα από ουρήθρα

Ορθό

Τόνος σφιγκτήρα

Αίμα

Θέση προστάτη



Νευρολογική Εκτίμηση

- Αισθητικότητα και Κινητικότητα
- Κώμα Κλίμακας Γλασκόβης
- Αντανακλαστικά
- Πλήρης ακινητοποίηση ΣΣ
- Συχνή επανάληψη
- Δευτερογενής βλάβη
 - Διασωλήνωση
 - Ανάταξη Shock

Μυοσκελετικό

- Θλάση
- Αιμάτωμα
- Πόνος
- Απώλεια αίματος
- Περιφερική Αγγείωση
- Περιφερικά Νεύρα
- Έλεγχος αρθρώσεων
- Σύνδρομο διαμερίσματος

Ακτινολογικός έλεγχος

Βοηθήματα στη Δευτερογενή Εκτίμηση

- Ακτινολογικός Έλεγχος
 - CT, Ουρηθρογραφία, IV πνευμογραφία αγγειογραφίες

Ασθενής αιμοδυναμικά ασταθής
Καθυστέρηση μεταφοράς

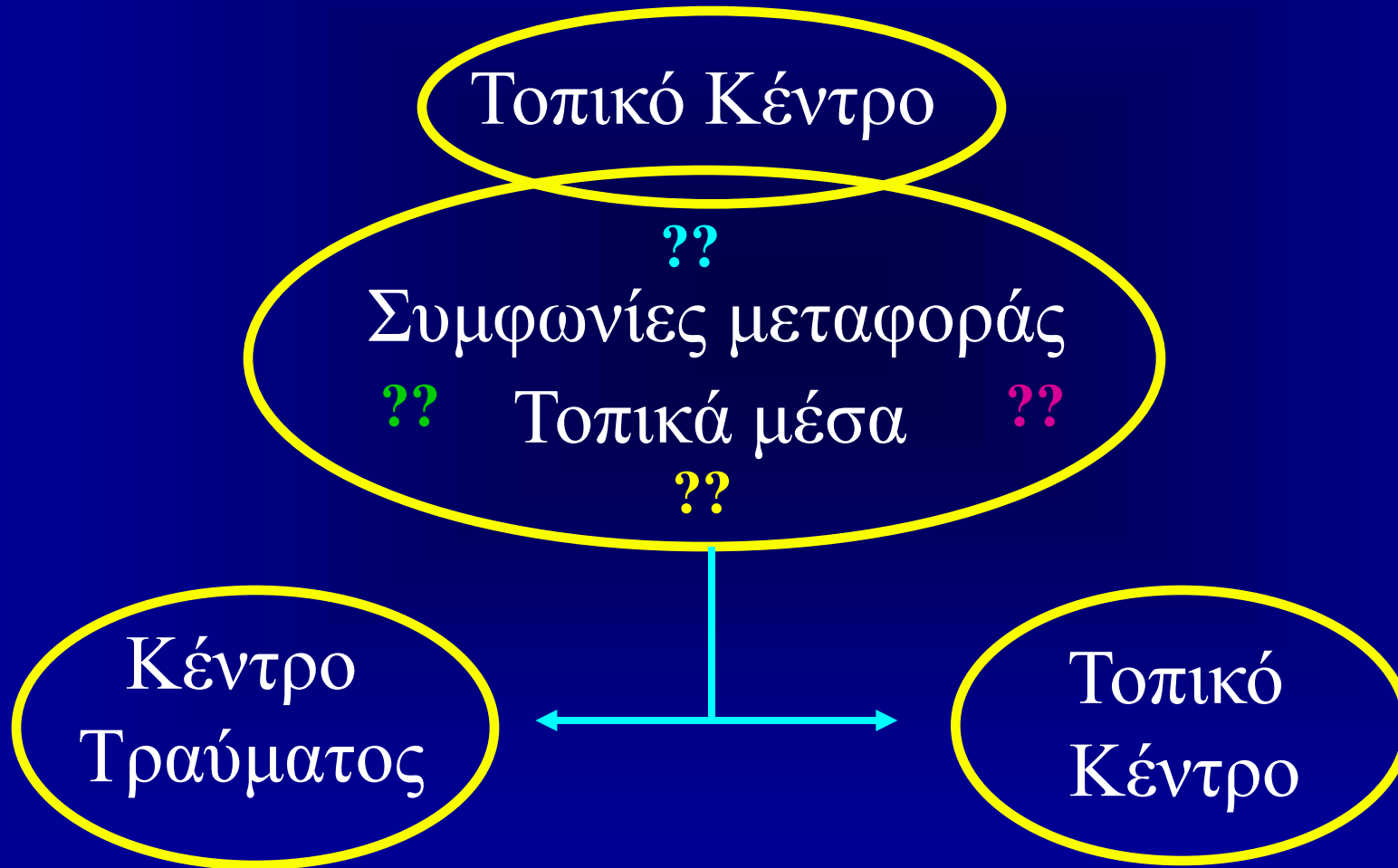Πόνος

- Ανακούφιση πόνου
- Πausίπoνα μετά το τέλος της διαγνωστικής διαδικασίας
- Ενδοφλέβια χορήγηση

Διαφυγούσες κακώσεις

- Υψηλός δείκτης υποψίας
- Συχνός επανέλεγχος
- Καταγραφή
 - Ιστορικού
 - Αντικειμενικής εξέτασης
 - Θεραπευτικών χειρισμών

Οριστική Θεραπεία



Καταγραφή, Νομικές Θεωρήσεις

- Σύντομη, σαφή, χρονολογική καταγραφή
- Συγκατάθεση για θεραπεία
- Δικαστική απόδειξη